Caso clínico

Paloma Gándara Lema (R1 Medicina interna)

Raquel Rodríguez Díez (Adjunta Medicina Interna)

Varón de 76 años

- Acude a urgencias por episodio de disminución del nivel de conciencia.

Antecedentes personales

- Policía jubilado.
- NAMC.
- No hábitos tóxicos.
- **HTA.**
- **Hepatitis crónica VHC** que debutó en el año 1992 con insuficiencia hepática aguda.
- **TBC pleural** también en 1992; tras iniciar tratamiento con tuberculostáticos presentó de nuevo insuficiencia hepática aguda que precisó cambio de medicación.
- **Hemicolectomía derecha por neoplasia de colon** en julio de 2012.
- Intervenido de **varices.**

Tratamiento habitual

- **Ixia (Olmesartán).**
- **Tryptizol (Amitriptilina).**

Enfermedad actual

La noche del ingreso acude al Servicio de Urgencias por episodio de disminución del nivel de conciencia durante unos 2 minutos con pérdida de control de esfínteres y sudoración profusa tras un episodio de tos intensa.

Posteriormente se recupera "ad integrum".

Enfermedad actual

Además, el paciente refiere cuadro catarral de unos 7 días de evolución acompañado de fiebre con expectoración verdosa y tos intensa por lo que había acudido a clínica privada en dos ocasiones habiéndose pautado tratamiento inicialmente con Azitromicina y posteriormente Amoxicilina/Clavulánico sin mejoría.

Exploración

- Exploración física, incluida neurológica es normal.
- Auscultándose únicamente crepitantes en base derecha.

Pruebas complementarias

- Hemograma: Hb 14.4, hto 42, VCM 96, leucocitos: 4.800 (65%N, 18%L, 15%M), **plaquetas 47.000.**
- Bioquímica: **GOT 64**, **GPT 73**, glucosa, urea, creatinina, ac úrico, ALT, GGT, Bb, colesterol, TG e iones normales. **PCR 50.**
- Estudio de coagulación: TP 72%, INR 1.3.

Pruebas complementarias

- ECG: ritmo sinusal a 100 lpm

Pruebas complementarias

- Rx de tórax:

Pruebas complementarias

- TAC PROTOCOLO TEP:
  - No se observan defectos de repleción en las arterias pulmonares. Cono de la arteria pulmonar de calibre normal. Moderado derrame pleural derecho con atelectasia compresiva del LID y pequeño derrame pleural encapsulado en la cisura mayor. Nódulo de 1,3 cm en el LID con calcificaciones groseras. Bandas densas lineales de aspecto cicatricial que asocian bronquiectasias de tracción en el segmento lateral del LM y segmento anterior del LID. Ganglios mediastínicos e hiliares, algunos de ellos con focos de calcio.

Pruebas complementarias

- TAC CEREBRAL:
  - Estudio realizado sin contraste intravenoso. No se observan sangrados ni signos de procesos expansivos intracraneales. Pequeñas hipodensidades en ambas cápsulas blancas externas, compatibles con lesiones isquémicas crónicas. Ligera atrofia cortical.

Resumen

- **Plaquetopenia.**
- **GOT 64, GPT 73.**
- **PCR 50.**
- **Derrame pleural.**
- **Nódulo de 1,3 cm en el LID con calcificaciones groseras.**

Diagnóstico diferencial de pérdidas de consciencia transitorias

Neuromediado o reflejo (60%)		
Vasovagal	Situacional	Síncope del seno carotideo.
Frecuente en pacientes jóvenes. Caída de la presión arterial por reflejos vasculares inciados por estímulos como dolor, ansiedad, estrés ortostático. Síntomas premonitorios como calor, sofocos, nauseas, sudoración.	Desencadenado por tos, estornudos, defecación, deglución, postmiccional, tras ejercicio,…	Más frecuente en ancianos. Desencadena por movimientos de la cabeza o al afeitarse.

Diagnóstico diferencial de pérdidas de consciencia transitorias

Hipotensión ortostática (5%)		
Más frecuente en ancianos. Caída brusca de la presión arterial en relación con cambio a bidepedestación desde decúbito o sedestación.		
Disfunción autonómica primaria.	Disfunción autonómica secundaria	
Inducida por fármacos y tóxicos.	Deplección de volumen.	Remanso venoso en extremidades inferiores.

Diagnóstico diferencial de pérdidas de consciencia transitorias

Cardiogénico (20%)		
Arrtimico (causa más frecuente de síncope cardiogénico)		
Bradiarritmias.	Taquiarritmias.	Bradiarritmias y taquiarritmias inducidas por fármacos.

Diagnóstico diferencial de pérdidas de consciencia transitorias

Cardiogénico (20%)		
Cardiopatía		
Estenosis aórtica y miocardiopátia hipertrófica obstructiva.	Estenosis pulomonar, tetralogía de Fallot, taponamiento cardíaco.	Estenosis mitral, mixoma auricular, trombo intracavitario gigante.
Cardiopátia isquémica, miocardiopatía dilatada.	Displasia arritmogénica del ventrículo derecho	Disfunción de prótesis valvular.
Disección aórtica.		

Diagnóstico diferencial de pérdidas de consciencia transitorias

Cardiogénico (20%)		
Cardiovascular		
Tromboembolismo pulmonar.	Hipertensión pulmonar primaria severa	Disección aórtica tipo A

Diagnóstico diferencial de pérdidas de consciencia transitorias

Neurológico		
Epilepsia.	Migraña.	ACV.

Diagnóstico diferencial de pérdidas de consciencia transitorias

Psicógeno		
Hiperventilación.	Reacción de conversión.	

Diagnóstico diferencial de pérdidas de consciencia transitorias

Metabólico		
Hipoxemia.	Hipoglucemia.	Intoxicación de monóxido y alcohol.

Clasificación del derrame pleural

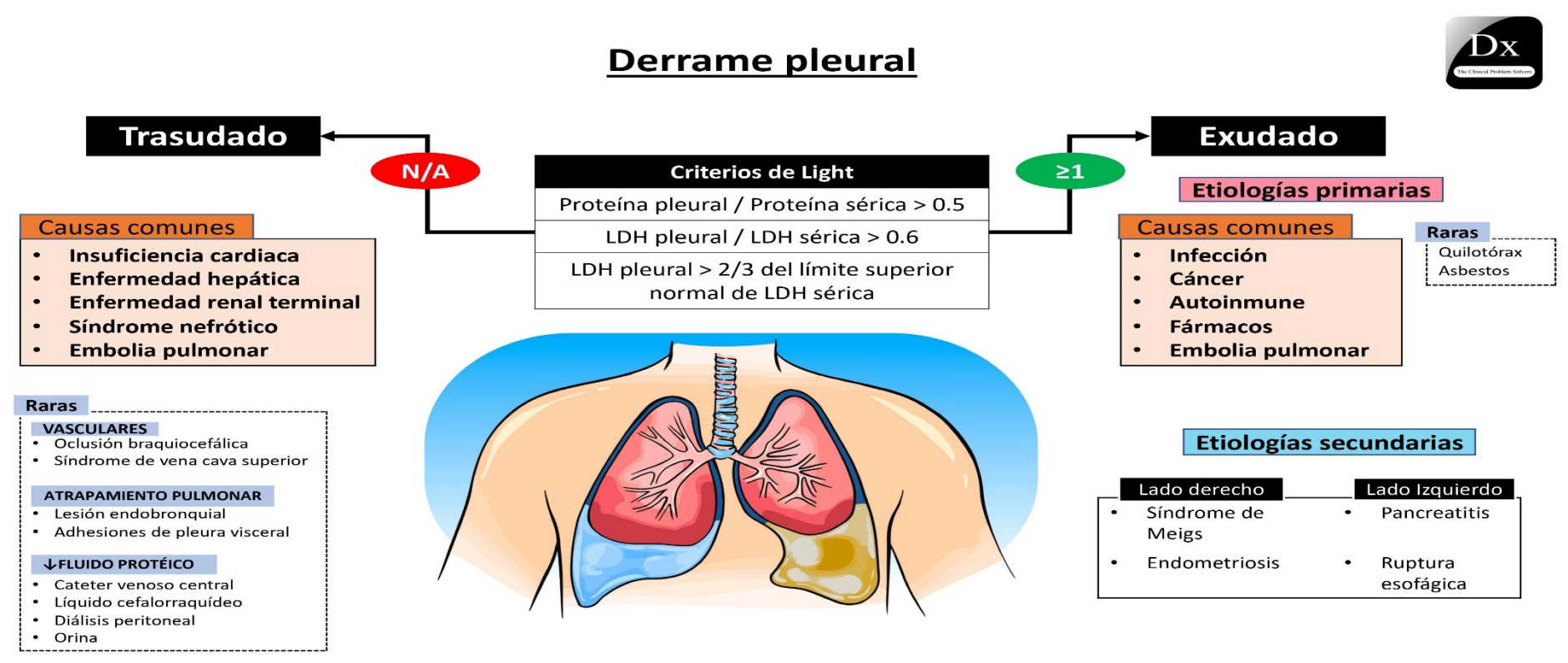

Correción de falsos exudados por criterios de LIGHT según proteínas y albúmina

La diferencia entre las proteínas del plasma y la pleura y de la álbumina del plasma y de la pleura son otros criterios que pueden ser utilizados ante la sospecha de un falso exudado pleural en base a los criterios de Light.

Proteinas plasma - Pleura
> 3,1 transudado.
< 3,1 exudado

Albúmina plasma – Pleura
> 1,2 transudado.
< 1,2 exudado

Estudio celular del líquido pleural

De predominio linfocitario (>50%). Procesos crónicos.	De predominio polimorfonucleares (>50%). Procesos agudos.	Derrame eosinofílico (>10%).
- Neoplasia. - Tuberculosis pleural. - TEP. - AR. - Linfoma. - Quilotoráx. - IC.	- Derrame paraneumonico. - TEP. - Derrame de origen viral. - Tuberculosis pleural pero en fase precoz. - Pancreatitis. - Derrame por asbestosis benigna. - Ocasionalmente neoplasias (20%)	- Neoplasias (34,8%). - Infecciones del espacio pleural (19,3%) en especial en derrame paraneumonico. - Idiopatico (14,1%). - Otras causas (cirugías, infecciones por hongos, parásitos):

Otros estudios del liquido pleural

Citología	pH	Microbiológico	ADA
10 ml de líquido pleural. Sobre todo rendimiento en adenocarcinomas de un 60 % disminuyendo en otras.		Los gérmenes más frecuentes son los Gram positivos. La determinación de BK y cultivo de Koch tiene un bajo rendimiento en la tuberculosis pleural.	Como complemento del diagnóstico de la tuberculosis pleural. Niveles cuando mas altos más probables.

Nódulo pulmonar

Nódulo de 1,3 cm en el LID con calcificaciones groseras.

- Lesión < = 3 cm.

PATRONES BENIGNOS

1. Difuso
2. Central
3. Laminado
4. Palomita de maíz

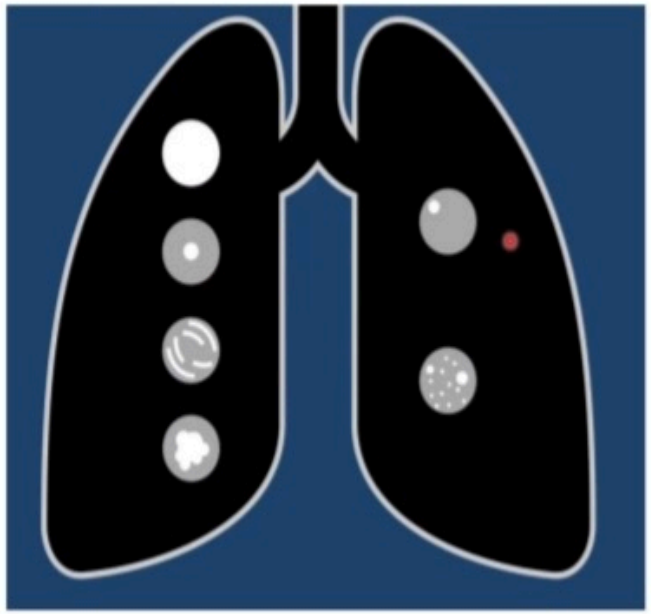

PATRONES MALIGNOS

1. Puntiforme
2. Excéntrico
3. Amorfo

Seguimiento del nódulo pulmonar.

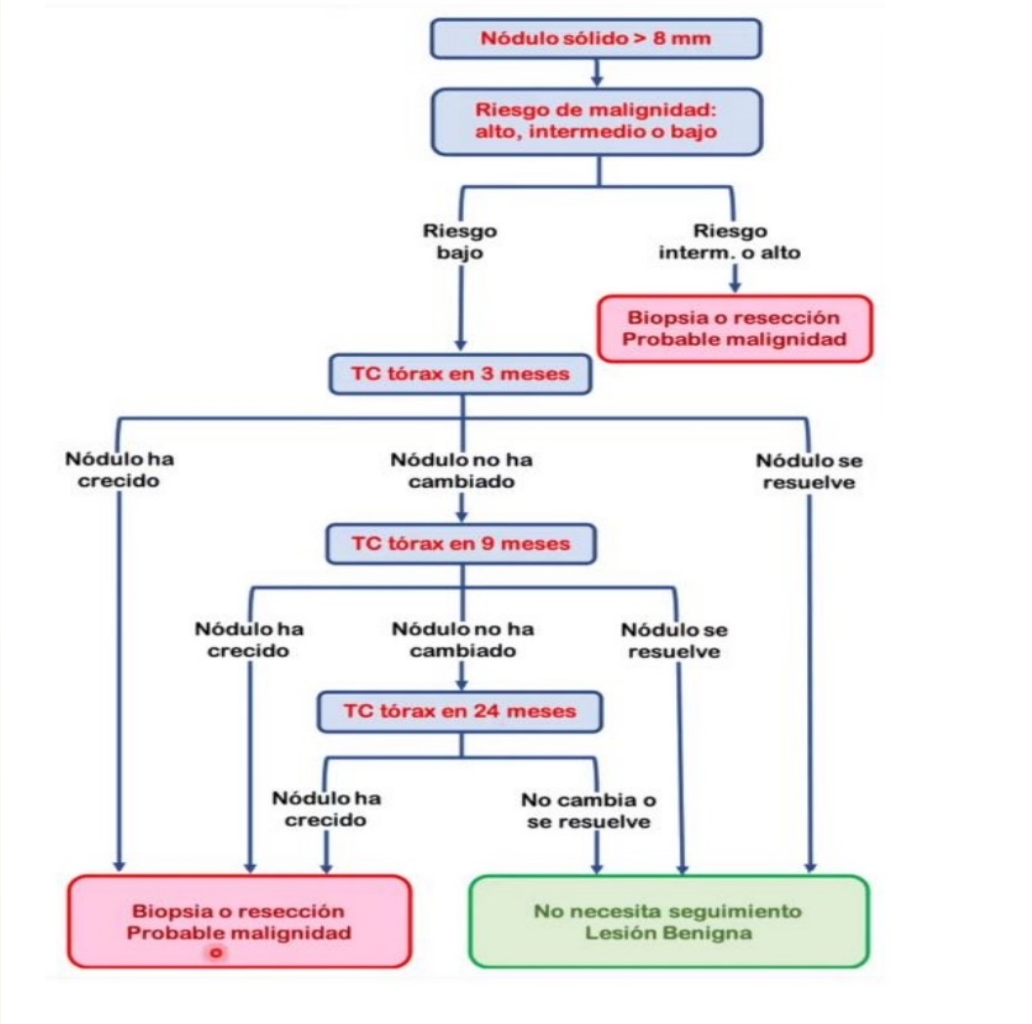

Diagnósticos más probables

- Infección respiratoria.
- Neumonía atípica.
- Tuberculosis.
- Proceso tumoral.
- Poco probable: hongos, sarcoidosis.

Conclusiones

- Plaquetopenia y alteración de su función hepática.
  - Por su disfunción hepática.
- La edad y la hepatitis por virus C han generado cierta inmunosupresión que podrían haber favorecido las lesiones señaladas.
- Estamos ante una infección respiratoria con derrame pleural asociado, destacando como analítico una proteína C reactiva alta.
- Debemos descartar lesión neoformativa bronquial asociada al nodulo sin olvidar el ganglio que comprime el árbol bronquial y produce derrame (tuberculosis?).
- Poco probable: hongos, sarcoidosis.

Bibliografía

- Green Book D.T.M. Diagnóstico y tratamiento médico; 2019.
- https://www.elsevier.es/es-revista-revista-medica-clinica-las-condes-202-articulo-enfoque-diagnostico-en-el-paciente-S0716864015000668
- https://www.msdmanuals.com/es-es/hogar/trastornos-del-h%C3%ADgado-y-de-la-ves%C3%ADcula-biliar/manifestaciones-cl%C3%ADnicas-de-las-enfermedades-hep%C3%A1ticas/insuficiencia-hep%C3%A1tica
- https://www.archbronconeumol.org/en-normativa-sobre-el-manejo-del-articulo-S0300289614000647

Muchas gracias
Laxe

SESION CLINICA 22-11-23

Dra Paloma Gándara Lema (R1)
Dra Raquel Rodríguez Díez

Junta de Castilla y León
Consejería de Sanidad
Sacyl
Complejo Asistencial Universitario de León

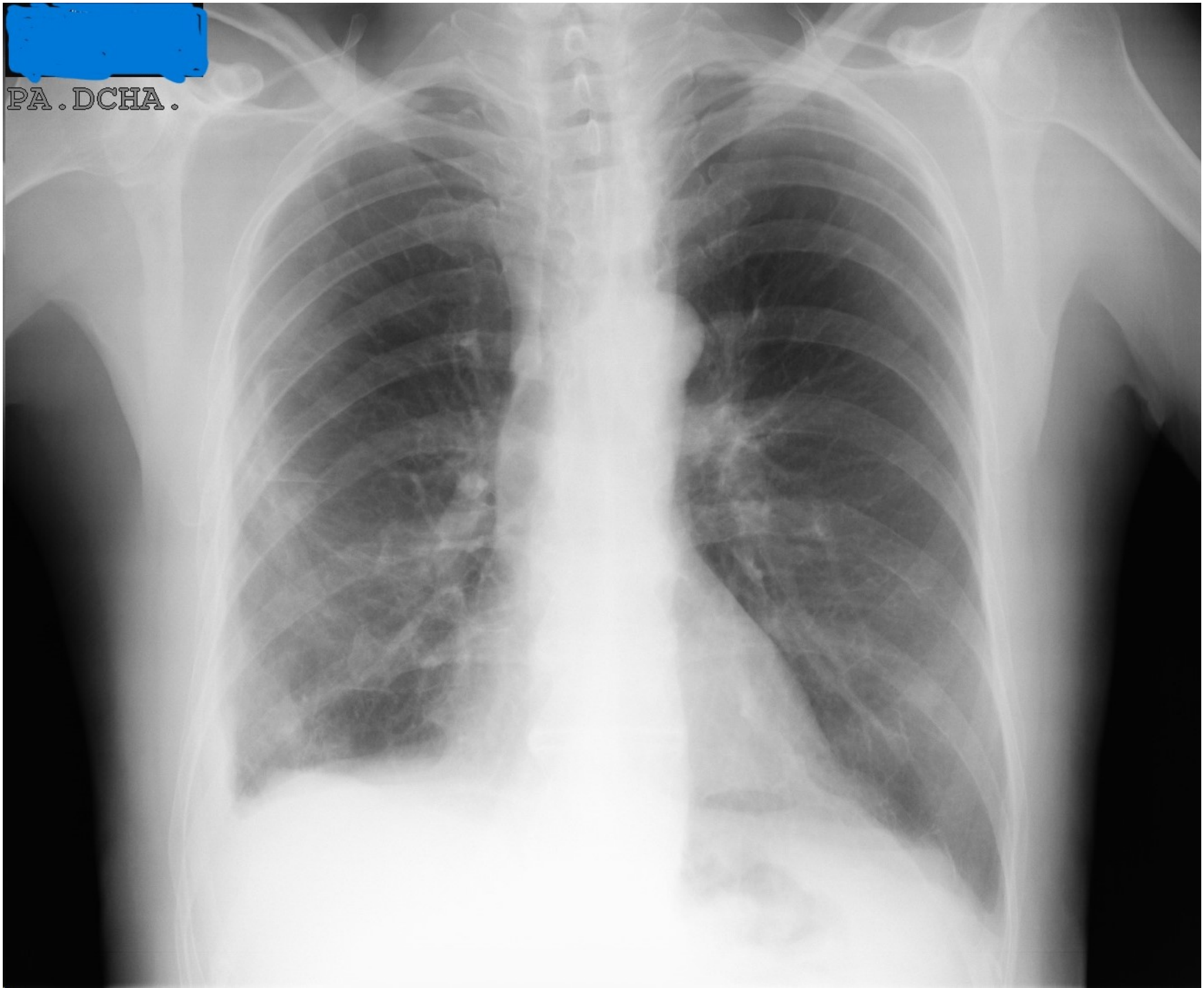
PA.DCHA.

Tipo de Muestra **ESPUTO**

RESPIRATORIO	-
TINCION DE GRAM	10-25 PN/C >25 CEP/C
CULTIVO	Muestra no válida para cultivo. Se ruega enviar nueva muestra si está clínicamente indicado.
MICOBACTERIAS	-
TINCION DE AURAMINA	Negativa
CULTIVO MEDIO SOLIDO	Negativo
CULTIVO MEDIO LIQUIDO	Negativo

Cama - Habitación : 336.1

OBSERVACIONES:

PRUEBA		RESULTADO	UNIDADES	VALOR REFERENCIA
URGENCIAS				
LIQUIDO PLEURAL				
LEUCOCITOS	*	5840	/mm3	[0 - 200]
TIPO DE CELULAS				
90% LINFOCITOS 7% NEUTROFILOS 3% MONOCITOS				
HEMATIES	*	24000	/mm3	[0 - 200]
HEMATOCRITO		<10	%	
HEMOGLOBINA		0.16	g/dL	
PROTEINAS	*	6	g/dL	[0 - 3]
GLUCOSA		91	mg/dL	[70 - 120]
LDH	*	760	U/L	[0 - 480]
ADA	*	124	U/L	[0 - 45]
pH		7.353	Unidad pH	[7.3 - 7.4]

TINCION AURAMINA: negativo
CULTIVO MEDIO SOLIDO: pendiente
CULTIVO MEDIO LIQUIDO: pendiente
PCR TUBERCULOSIS Negativo

CITOLOGIA DE LIQUIDO PLEURAL: inflamación crónica de llamativo predominio linfocitario y escasa representación de celular mesoteliales.

No se observan signos de malignidad,

Tipo de Muestra **LIQUIDO PLEURAL**

MICOBACTERIAS

TINCION DE AURAMINA	Negativa
CULTIVO MEDIO SOLIDO	Negativo
CULTIVO MEDIO LIQUIDO	Positivo: Se observan BAAR
PCR TUBERCULOSIS MUESTRA	Negativa (14/3/14 de muestra directa)
Inmunocromatografía	Positivo para el Complejo M. tuberculosis
COMENTARIO Micobacterias	1/4/2014 Se realiza PCR del cultivo - POSITIVA y no se detecta R a RIF

Mycobacterium tuberculosis

ESTUDIO AEROBIOS	-
CULTIVO (exudados)	Negativo
Cultivo en medio de ENRIQUECIMIENTO	Negativo a los 10 días de incubación
ESTUDIO ANAEROBIOS	-
CULTIVO ANAEROBIOS (exudados)	Negativo

	M.tuberculos				
Estreptomicina	S				
Rifampicina	S				
Isoniacida	S				
Etambutol	S				
Pirazinamida	S				

Junta de Castilla y León
Consejería de Sanidad

Sacyl

Complejo Asistencial Universitario de León