Complejo Asistencial Universitario de León

Sacyl

Junta de Castilla y León

Sesión clínica 23/08/2023

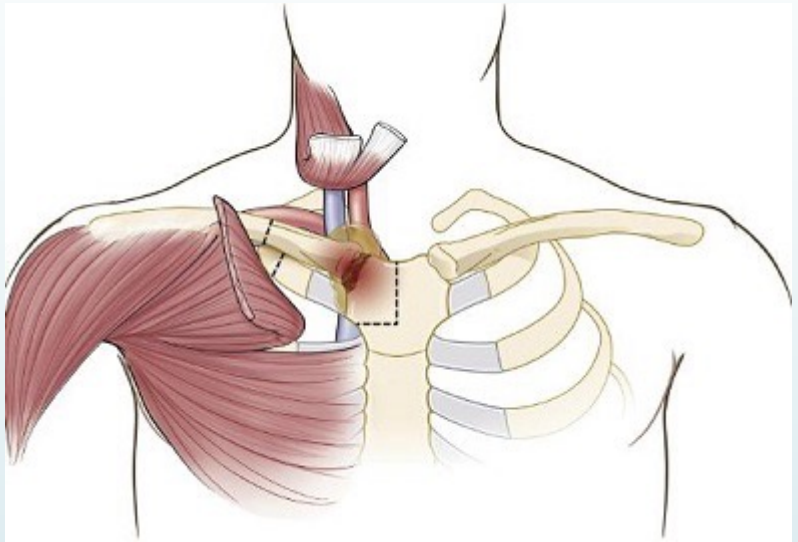

Alicia Romero Calvo

María Ledo Laso

Resumen caso clínico

- Mujer de 85 años con MASA esterno-clavicular derecha hace aproximadamente 3 semanas, crecimiento progresivo, doloroso, sin fiebre. Se acompaña de impotencia funcional de miembro superior ipsilateral.
- No antecedente traumático. No disnea, disfonía ni alteración en deglución.
- No síndrome general acompañante.

Antecedentes Personales

- NAMC. Vive con un hijo, precisa supervisión para ABVD.
- Deterioro cognitivo leve.
- HTA sin LOD conocida. DM tipo 2.
- Tiroiditis de Hashimoto en 2020.
- Escoliosis dorso-lumbar. Gonartrosis. Artrodesis lumbar L1-S1 en 2003.
- **Tratamiento habitual:** Insulina Lantus, Pantoprazol 40, Rosuvastatina 10, Rivastigmina 9,5 transdérmico, Memantina 10, Janumet 50/1000, Furosemida 40, Mastical D unidia, Ferbisol 100, Adolonta y Paracetamol s/p.

Exploración física

- TA 132/81. FC 73 lpm. Temp. 36.6ºC. Aceptable estado general. Consciente y colaboradora, parcialmente orientada. Eupneica en reposo, basal.
- Normocoloreada, bien nutrida, hidratada y perfundida.
- Boca y faringe sin alteraciones.
- No adenopatías periféricas palpables. No IY.
- AC: rítmica con algún extrasístole aislado, sin soplos. AP: mvc, sin ruidos sobreañadidos.
- Masa en región esterno-clavicular derecha dolorosa a palpación superficial, con ligero aumento de temperatura, de consistencia dura, no pulsátil, sin otras alteraciones cutáneas a destacar. Limita parcialmente movilización de MSD por dolor 2º, sin alteraciones motoras ni sensitivas.
- Abdomen: blando, depresible, no doloroso, no masas ni visceromegalias, peristaltismo presente.
- EEII: no edemas ni signos de TVP.

Pruebas complementarias

- **ANÁLISIS Urgencias:** Glc normal, Urea normal, Crea 1.1, FG 45, iones normales, f. hepática normal, proBNP 1948, PCR 57. Hb 12.1, VCM y HCM normales, Leucocitos 7300 (fórmula normal), Plaquetas normales. Coagulación normal.

- **ECOGRAFÍA P. BLANDAS:** en mediastino superior, caudal y posterior a la articulación esternoclavicular derecha, se observa una imagen nodular de ecoestructura heterogénea, sin vascularización demostrable en estudio Doppler color, de al menos 3 cm. Asocia engrosamiento de la inserción esternal del músculo ECM dcho con conservación de su ecoestructura en capas y discreta irregularidad de la cortical del extremo medial de la clavícula. Los hallazgos descritos sugieren probable **hematoma, no pudiendo descartar lesión subyacente**. Enfermedad nodular tiroidea ya conocida y sin cambios. Arteria carótida común, venas yugulares interna y externa dchas permeables.

- **RX TÓRAX 2P:** ICT en límite alto de la normalidad, sin condensaciones ni otras lesiones a destacar.

Otras exploraciones en Urgencias

- **C. Vascular:** dado que no hay descripción de aneurisma/pseudoaneurisma, con permeabilidad de arteria carótida común y venas yugulares interna y externa dcha, no precisa valoración por su servicio.

- **Traumatología:** no patología ósea aguda, sin antecedente traumático previo, no subsidiaria de tratamiento por su parte.

- **Medicina Interna:** se cita en UDR para completar estudios.

Valoración en consulta UDR

- **TC CERVICAL 16/12/22:**
  - Se observa una fractura del extremo distal de la clavícula dcha con pequeñas erosiones en la cortical y un aumento de la esponjosa del hueso.
  - Alrededor del extremo de la clavícula se aprecia una masa con ténue captación periférica y de predominio hipodenso sugestivo de sinovitis de la articulación esternoclavicular de naturaleza indeterminada, aunque por el tipo de destrucción del extremo de la clavícula habría que pensar en proceso infeccioso como primera posibilidad tanto por artritis séptica como por artropatía tuberculosa.
  - La posibilidad de una lesión tumoral no se puede descartar, aunque parece menos probable, ya que el tipo de destrucción sería compatible con una lesión de tipo linfoma o incluso metástasis pero la masa de partes blandas es hipodensa y parece localizada dentro de la sinovial articular.
  - Nódulo mixto en el lóbulo izquierdo del tiroides, inespecífico.
  - Por encima del tiroides se identifica la imagen nodular alargada en la línea media sugestivo de tiroides ectópico siguiendo el conducto tirogloso.

CONCLUSIÓN: Probable artropatía infecciosa de la articulación esternoclavicular derecha (artritis séptica, tuberculosa, etc).

Estudios complementarios:

- **BIOPSIA de MASA guiada por ECOGRAFÍA (19/12/22):**
  - Masa heterogénea que se dispone alrededor de la articulación esternoclavicular derecha, con desestructuración de la inserción external del músculo esternocleidomastoideo derecho y marcada irregularidad de la cortical ósea del extremo medial de la clavícula.
  - Ecográficamente no se identifican claras áreas licuefactas.
  - Se realiza punción con aguja 14G sin obtener apenas material. Se realiza lavado de la aguja y se envía el material a laboratorio de Microbiología y Anat. Patológica.

1ª BIOPSIA ecoguiada

- *MICROBIOLOGÍA*
  - Muestra muy escasa, no se puede realizar tinción de Auramina.
  - Cultivo negativo.
  - Cultivo Micobacterias en proceso

- *ANATOMÍA PATOLÓGICA*
  - Histológicamente corresponde a tej. óseo con áreas de material fibrino necrótico, mientras que en otras se observan frecuentes PMN con cierta proliferación vascular de carácter reparativo. Con tinciones especiales no se observan signos histológicos de malignidad ni especificidad en el material estudiado.
  - En conjunto, el cuadro parece necrótico inflamatorio de posible etiología infecciosa pero sin especificidad histológica.
  - **DX:** ***Tejido óseo con signos de necrosis con focos de abscesificación.***

Estudios analíticos:

- **ANÁLISIS SANGUÍNEO**:
  - Glucosa 134, función renal normalizada, función hepática normal. PT normales, albúmina normal. PCR 32.
  - Proteinograma: normal. Fracciones Ig: normales.
  - Hb 10'8, VCM 91'3, HCM 30'5. Leucocitos 6300 (77% neutrófilos, 11% linfocitos), Plaquetas 281000. VSG 63. Coagulación básica: normal.
- **MANTOUX** 0 mm.
- **IFN-TB** negativo.
- **SEROLOGÍAS:** negativas (VIH, VHB, VHC, Herpesvirus: VEB, CMV, VHS, VHZ).

Seguimiento en consulta

- La lesión ha aumentado de tamaño, persiste dolor a palpación, fluctúa ligeramente en cuadrante supero-externo, no crepitación. Continúa SIN FIEBRE y SIN SÍNDROME GENERAL asociado.

- Se realiza nueva **BIOPSIA ecoguiada** (27/01/23), ante los resultados insuficientes descritos anteriormente.

- Se inicia ANTIBIOTERAPIA empírica durante 2 semanas.

Seguimiento en consulta

- Al finalizar antibioterapia empírica, la paciente refiere empeoramiento clínico, con aumento del tamaño y dolor local que progresivamente le limita más la movilización de la extremidad.
- Sin fiebre, sin pérdida de peso, ni sudoración.

- *MICROBIOLOGÍA:*
  - T. Auramina: negativa. Cultivo en medios ordinarios: negativo. Cultivo micobacterias pte.
- *ANAT. PATOLÓGICA:*
  - TEJIDO FIBROCONECTIVO CON SIGNOS DE INFLAMACIÓN AGUDA Y CRÓNICA Y FOCOS DE ABSCESIFICACIÓN.

Se decide **INGRESO** para tratamiento endovenoso empírico de probable absceso bacteriano y realización de nueva biopsia de masa esternoclavicular +/- otros estudios.

INGRESO hospitalario 3/02/23 al 16/02/23

- **ANÁLISIS:**
  - Crea 1'04, FG 49, f. hepática normal, LDH 370, iones normales. Proteinograma y fracciones Ig normales. Hierro normal, Ferritina 142, IST 25%. PCR 46, PCT normal. TSH normal. Hb 10'6, normocítica-normocrómica, leucocitos y plaquetas normales, VSG 52.
  - Marc. Tumorales: CA 19.9 55, NSE 74, B2 microglobulina 3'03. Resto negativos.

- **SEROLOGÍAS:**
  - Negativas.

TAC cervicotoracoabdominal contraste oral e iv

- **Masa de partes blandas que destruye clavícula y manubrio esternal que puede corresponder a una metástasis vs un osteosarcoma entre otras posibilidades.** La masa parece infiltrar músculos pectorales, se introduce en mediastino anterior. Lesión heterogénea en lóbulo tiroideo izquierdo, indeterminada por este estudio.
- Por encima del tiroides se identifica la imagen densa alargada en la línea media sugestivo de tiroides ectópico siguiendo el conducto tirogloso. No se han demostrado lesiones en zona cervical superior.
- Probable fractura de 2ª costilla dcha.
- Nodulillos indeterminados, la mayoría subpleurales, en apical del LSD de 7 mm, puntiforme en lateral del LSD, paracisurales en cisura mayor , y algunos parece engrosamientos pleurales sobre todo en LID. Lesiones lineales de aspecto cicatricial en ambas bases. No se aprecian adenopatías ni derrames torácicos significativos. Cardiomegalia. Dilatación de aorta ascendente de 4 cm de diámetro. Calcificaciones valvulares.
- Lesiones puramente quísticas en hígado, en el segmento III, IV, V. Lesión hipodensa heterogénea de 6 cm de en la zona medial del bazo, indeterminada.
- En **cortical anterior del mesorriñón izquierdo, lesión sólida casi isodensa, de 32 mm a descartar carcinoma de células renales.** Mínimos quistes cortical en ambos polos R izdo. No se observan alteraciones en el hilio renal ni adenopatías ni líquido libre.
- Páncreas atrófico con calcificaciones, probablemente por pancreatitis crónica. Suprarrenales, vesícula, vía biliar, porta y riñón derecho (dudosa litiasis en polo inferior), sin alteraciones significativas.
- Artrodesis vertebral con tornillos y barras T12-S1 y prótesis cadera izda.

CONCLUSION: ***Masa conocida de partes blandas que destruye clavícula dcha y manubrio esternal con probable infiltración de estructuras vecinas. Nodulillos indeterminados pulmonares en hemitórax dcho. Masa renal izda de aspecto tumoral.***

Complejo Asistencial Universitario de León

Sacyl

Junta de Castilla y León

BIOPSIA quirúrgica de lesión lítica de clavícula derecha

- Histológicamente corresponde a una **proliferación de células linfoides con núcleo atípico y polimorfo, con nucléolo prominente y frecuentemente múltiple.** Los citoplasmas son eosinófilos y se disponen de forma difusa con algunas áreas de necrosis.
- Estudio inmunohistoquímico:
  - **CD20, CD79a, CD10 y BCL6 positivos**.
  - CD3, CD5, MUM-1 y P53 negativos.
  - **Ki67 positivo en aproximadamente el 80% de los núcleos**.

DIAGNÓSTICO:

LINFOMA B DIFUSO DE CÉLULA GRANDE con diferenciación centro germinal

HEMATOLOGÍA

- Cursa ingreso en Hematología (7 al 14/03/2023):
  - **LBDCG estadío IIIA** (esternal, clavicular y bazo) que engloba clavícula y esternón.
  - Tras iniciar prefase y completar estudio de extensión recibe el 13/03/2023 tratamiento quimioterápico con mini CEOP, sin incidencias.
  - Además, **MASA RENAL izda** (galio negativa) que sugiere **Carcinoma de células renales**, se solicitó valoración por Urología: debido a situación clínica de la paciente y características de la tumoración, deciden no tratamiento. Si mejora el pronóstico por parte de Hematología, volver a derivar.

- Continúa tratamiento QT ambulatorio y revisiones en consulta externa de Hematología, recibe último ciclo (6º) el 9/07/23, por el momento bien tolerado y sin complicaciones relevantes.
  - Astenia, sin otras manifestaciones de fallo medular. Reducción progresiva del bultoma, con dolor controlado actualmente.

LINFOMA B DIFUSO DE CÉLULAS GRANDES

recordando algunos aspectos...

Linfoma B difuso de células grandes

- Linfoma no Hodgkin (LNH) de fenotipo B y gran agresividad.
- Constituye el 80% de los linfomas agresivos y el 30-35% de todos los LNH en el adulto.
- Es el linfoma más frecuente en la edad adulta, seguido del linfoma folicular.
- Se trata de una enfermedad propia del paciente anciano, con una edad mediana al diagnóstico de 70 años y con un predominio en los varones.
- Se trata de una entidad heterogénea, actualmente considerado un síndrome clínico-patológico.
- Los pacientes ancianos con pluripatología, deterioro funcional asociado, alteraciones en la esfera mental o fragilidad social, reúnen un conjunto de factores de mal pronóstico que van a condicionar un reto para el abordaje y éxito terapéutico.

Valoración y propuesta de intervención geriátrica en una paciente con linfoma B difuso de células grandes.

Servicio de Geriatría, Hospital Central Cruz Roja San José y Santa Adela, Madrid, España. Revista Española de Geriatría y Gerontología. Vol. 53. Núm. 1, páginas 57-59 (Enero - Febrero 2018).

Linfoma B difuso de células grandes

- La presentación clínica puede ser nodal o extranodal y se caracteriza por un alto índice de crecimiento, con síntomas que dependen de la localización tumoral.
- Su rápida progresión explica que pueda ser diagnosticado en estadios precoces (I y II) a diferencia de lo que ocurre en otros linfomas de comportamiento indolente.
- El compromiso de médula ósea (MO) al diagnóstico es menos frecuente, observándose en el 30% de los casos. Sin embargo, el 60% de los pacientes tienen estadios III ó IV al diagnóstico.
- Un 40 % de los LDCGB se originan en tejido linfoide de localización extraganglionar, siendo los sitios más frecuentes de compromiso extranodal el tubo digestivo y el cavum.
- Los síntomas B se presentan en el 30% de los casos.
- La cifra de LDH representa una medida de la carga tumoral, encontrándose incrementada en el 50 % de los pacientes al diagnóstico.

Linfoma B difuso de células grandes

FACTORES PRONÓSTICOS:

1. CLÍNICOS:

- El **índice pronóstico internacional IPI** continúa siendo la herramienta clínica más importante, de fácil aplicabilidad y extensamente validada, antes y luego de la utilización del rituximab.

IPI	IPI ajustado a la edad
Edad > 60 años	Enfermedad avanzada: III ó IV
Enfermedad avanzada: III ó IV	LDH aumentada
Compromiso extranodal > 1 sitio	Performance status ECOG ≥ 2
LDH aumentada	
Performance status ECOG ≥ 2 pobre	

2. BIOLÓGICOS:

- Traslocaciones más frecuentes en los genes: **BCL-6** (30% de los casos), **BCL-2** (20% de los casos) y **c-MYC** (5-10% de los casos). De ellos, la presencia la traslocación c-MYC se asocia a peor pronóstico.
- Utilizando técnicas de microarray se pueden dividir de acuerdo a su origen en **de Centro Germinal** y **de Célula B Activada**.

Linfoma B difuso de células grandes

DIAGNÓSTICO:

- La única herramienta válida para el diagnóstico de LDCGB es el ***examen histopatológico.***
- Mejor obtener una biopsia por excisión antes que una biopsia por punción.
- No debe utilizarse material obtenido por punción con aguja fina.

Linfoma B difuso de células grandes

ESTADIFICACIÓN:

1. **Historia clínica** completa con **examen físico**, detallando la localización y las dimensiones de los grupos ganglionares comprometidos. Interrogatorio de **síntomas B**. Se consideran voluminosos aquellos ganglios que superan los 10 cm, aunque existe controversia ya que algunos grupos lo consideran a partir de los 5 ó 7 cm.
2. **Hemograma y bioquímica** general incluyendo ácido úrico, hepatograma, función renal, LDH y proteinograma. Opcional: beta 2 microglobulina. **Serologías virales**: HIV, Hepatitis C y Hepatitis B. Test de embarazo.
3. Estudios de imágenes: **Rx de Tórax**, **TC cuello, tórax, abdomen y pelvis**. Uso del **PET/TC** de baja dosis sin contraste intravenoso, en el momento de la estadificación inicial. Debe considerarse en especial en los estadios localizados ya que permite una estadificación más correcta.
4. Asesoramiento en lo concerniente a preservación de la fertilidad y métodos de anticoncepción durante el tratamiento.
5. **Punción y biopsia de médula ósea** con inmunohistoquímica.
6. **Punción lumbar** con citológico y citometría de flujo (si la misma estuviese disponible) en pacientes con riesgo de compromiso del SNC.
7. En la recaída se recomienda nueva biopsia del sitio clínico afectado.

Linfoma B difuso de células grandes

DIAGNOSTICO DIFERENCIAL DEL LDGCB

- Mononucleosis infecciosa
- Linfadenitis de Kikuchi
- Otros linfomas: Anaplásico T CD30/nulo, linfoma del manto blastoide
- Carcinoma / adenocarcinoma poco diferenciado
- Carcinoma nasofaringeo
- Metástasis de melanoma
- Tumor de células germinales
- Sarcoma Mieloide
- Sarcoma Histiocítico

Linfoma B difuso de células grandes

TRATAMIENTO en pacientes mayores de 80 años

- No hay tratamiento estándar para los pacientes mayores de 80 años, ya que estos pacientes se excluyen en la mayoría de los ensayos aleatorizados.
- Se recomienda realizar una valoración geriátrica para identificar los pacientes con buen estado de salud.
- La combinación de rituximab y poliquimioterapia con adriamicina induce remisiones completas y supervivencias prolongadas, por lo que se recomienda utilizar, siempre que se pueda, tratamientos convencionales como R-CHOP, o con dosis atenuadas de los mismos fármacos (R-miniCHOP).
- En los pacientes que no puedan tolerar la adriamicina por patología cardiaca, esta puede omitirse (régimen RCOP) o sustituirse por adriamicina liposomal u otros agentes como etopósido, mitoxantrona o gemcitabina.
- El tratamiento con una prefase con vincristina y metilprednisolona parece que puede disminuir la mortalidad relacionada con el tratamiento.
- Se recomienda el uso de G-CSF como profilaxis primaria.

Bibliografía

- SAH_GUIA2018_LinfomaCelulasGrandes_1. 251-274.5B.
- Guía GETALMO 2022 para el tratamiento del Linfoma de células grandes B difuso (LCGBD).
- Manual práctico de Hematología Clínica. Miguel A. Sanz, Enric Carreras.
- Valoración y propuesta de intervención geriátrica en una paciente con linfoma B difuso de células grandes. Servicio de Geriatría, Hospital Central Cruz Roja San José y Santa Adela, Madrid, España. *Revista Española de Geriatría y Gerontología*. Vol. 53. Núm. 1, páginas 57-59 (Enero - Febrero 2018).

Caso clínico
24 de agosto de 2023

Alicia Romero Calvo

MIR Medicina Interna

María Ledo Laso

Caso clínico

Motivo de consulta: masa esterno-clavicular

Enfermedad actual:

Mujer de 85 años que acude a Urgencias derivada por su MAP por aparición de **masa en región esterno-clavicular derecha hace aproximadamente 3 semanas, con crecimiento lentamente progresivo, doloroso a palpación**, sin fiebre acompañante y con escasa respuesta a analgesia pautada. Se acompaña de impotencia funcional de miembro superior ipsilateral, sin alteraciones sensitivas groseras.

No antecedente traumático. No disnea, disfonía ni alteración en deglución.

No síndrome general acompañante.

Caso clínico

Antecedentes personales:

- NAMC.
- Vive con un hijo, precisa supervisión para ABVD. Deterioro cognitivo leve.
- FRCV: HTA sin LOD conocida. DM tipo 2.
- Tiroiditis de Hashimoto en 2020.
- Escoliosis dorso-lumbar. Gonartrosis. Artrodesis lumbar L1-S1 en 2003.

Tratamiento habitual: Insulina Lantus, Pantoprazol 40, Rosuvastatina 10, Rivastigmina 9,5 transdérmico, Memantina 10, Janumet 50/1000, Furosemida 40, Mastical D unidia, Ferbisol 100, Adolonta y Paracetamol s/p.

Caso clínico

Exploración física:

Constantes: TA 132/81. FC 73 lpm. Temp. 36.6ºC.

Aceptable estado general. Consciente y colaboradora, parcialmente orientada. Eupneica en reposo, basal. Normocoloreada, bien nutrida, hidratada y perfundida. Boca y faringe sin alteraciones. No adenopatías periféricas palpables. No IY.

Masa en región esterno-clavicular derecha dolorosa a palpación superficial, con ligero aumento de temperatura, de consistencia dura, no pulsátil, sin otras alteraciones cutáneas a destacar. Limita parcialmente la movilización de MSD por dolor irradiado, sin alteraciones motoras ni sensitivas.

AC: rítmica con algún extrasístole aislado, sin soplos.

AP: MVC sin ruidos sobreañadidos.

Abdomen: blando, depresible, no doloroso, no masas ni visceromegalias, peristaltismo presente.

EEII: no edemas ni signos de TVP.

Caso clínico

Pruebas complementarias:

- Analítica sanguínea: Glc normal, Urea normal, Crea 1.1, FG 45, iones normales, f. hepática normal, proBNP 1948, PCR 57. Hb 12.1, VCM y HCM normales, Leucocitos 7300 (fórmula normal), Plaquetas normales. Coagulación normal.

- Radiografía de tórax: ICT en límite alto de la normalidad, sin condensaciones ni otras lesiones a destacar.

Caso clínico

Pruebas complementarias:

- Ecografía de partes blandas: en mediastino superior, caudal y posterior a la articulación esternoclavicular derecha, se observa una imagen nodular de ecoestructura heterogénea, sin vascularización demostrable en estudio Doppler color, de al menos 3 cm. Asocia engrosamiento de la inserción esternal del músculo ECM dcho con conservación de su ecoestructura en capas y discreta irregularidad de la cortical del extremo medial de la clavícula. Los hallazgos descritos sugieren probable hematoma, no pudiendo descartar lesión subyacente. Enfermedad nodular tiroidea ya conocida y sin cambios. Arteria carótida común, venas yugulares interna y externa dchas permeables.

Caso clínico

Se comenta con C. Vascular y Traumatología en Urgencias: no patología aguda, no subsidiaria de tratamiento por su parte.

Valorada por M. Interna, se cita en UDR para completar estudios.

En resumen…

MUJER 85 AÑOS

MASA ESTERNOCLAVICULAR 3 CM

3 SEMANAS DE EVOLUCIÓN

DOLOROSA

PCR 57

Masa mediastínica

Differential diagnosis of mediastinal mass

Anterior compartment	Middle compartment	Posterior compartment
Thymus ▪ Thymoma ▪ Thymic cyst ▪ Thymic hyperplasia ▪ Thymic carcinoma	Bronchogenic cyst	Neurogenic tumors ▪ Neurofibroma ▪ Neurilemmoma ▪ Neurosarcoma ▪ Ganglioneuroma ▪ Ganglioneuroblastoma ▪ Neuroblastoma ▪ Chemodectoma ▪ Pheochromocytoma
Lymphoma	Pericardial cyst	Meningoceles
Germ cell tumor ▪ Teratoma/dermoid cyst ▪ Seminoma ▪ Non-seminoma - Yolk sac tumor - Embryonal carcinoma - Choriocarcinoma	Lymphadenopathy ▪ Lymphoma ▪ Sarcoid ▪ Metastatic lung cancer	Thoracic spine lesions (eg, Pott's disease)
Intrathoracic thyroid ▪ Substernal goiter ▪ Ectopic thyroid tissue	Enteric cyst	
Parathyroid adenoma	Esophageal tumors	
Hemangioma	Vascular masses and enlargement	
Lipoma		
Liposarcoma		
Fibroma		
Fibrosarcoma		
Foramen of Morgagni hernia		

UpToDate®

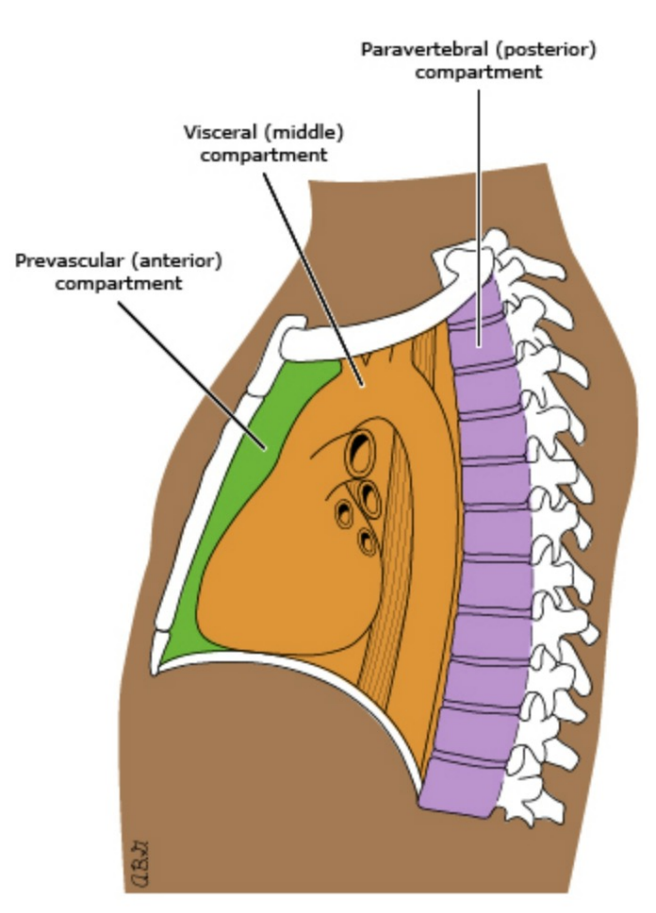

Masa mediastínica

- Masa tímica
  - La mitad de todas la masas mediastínicas anteriores
  - Timoma
  - Carcinoma tímico
  - Tumores neuroendocrinos (MEN 1)

*Adenoma paratiroideo → tratamiento si hiperparatiroidismo primario

Masa mediastínica

- Tumores de células germinales
  - Teratoma: 2ª-3ª década de la vida.
    - Benignos o malignos.
  - Seminoma: elevación de beta-HCG (10%)
  - No seminomatosos (carcinoma de saco vitelino, células embrionarias, coriocardinoma). El 80% metastasis en el diagnóstico.
    - Elevan AFP y/o betaHCG

Masa mediastínica

Linfomas

- Linfoma de Hodgkin clásico
- Linfoma B difuso de células grandes
- Linfoma B de células grandes primario del mediastino
- Leucemia/linfoma linfoblástico
- Linfoma del tejido linfoide asociado a mucosas (MALT)

Masa mediastínica

Linfomas

Linfoma de Hodgkin

ESCLEROSIS NODULAR

Linfoma B de células grandes primario del mediastino

Masa mediastínica

Linfomas

Linfoma de Hodgkin clásico
Adenopatía no dolorosa o masa
Síntomas B
Bandas fibrosas y células lacunares.

Linfoma de Hodgkin

ESCLEROSIS NODULAR

Linfoma B de células grandes primario del mediastino

Tumor agresivo que surge de las células B tímicas.
Mujeres 30-40 años.
Rápida progresión, con invasión local y síntomas sistémicos.

Masa mediastínica

- Tumores mesenquimales (menos del 2%)

Adipocytic tumors
Lipoma
Thymolipoma
Liposarcoma
Fibroblastic and myofibroblastic tumors
Desmoid fibromatosis
Solitary fibrous tumor
Calcifying fibrous tumor
Inflammatory myofibroblastic tumor
Myxofibrosarcoma
Vascular tumors
Hemangioma
Lymphangioma
Epithelioid hemangioendothelioma
Angiosarcoma
Skeletal muscle tumors
Rhabdomyosarcoma
Peripheral nerve sheath and neural tumors
Paraganglioma
Granular cell tumor
Schwannoma
Malignant peripheral nerve sheath tumor
Peripheral neuroblastic tumor
Tumors of uncertain differentiation
Synovial sarcoma
Undifferentiated small round cell sarcoma

Masa mediastínica

- Tumores mesenquimales (menos del 2%)
- Tumores óseos

Adipocytic tumors
Lipoma
Thymolipoma
Liposarcoma
Fibroblastic and myofibroblastic tumors
Desmoid fibromatosis
Solitary fibrous tumor
Calcifying fibrous tumor
Inflammatory myofibroblastic tumor
Myxofibrosarcoma
Vascular tumors
Hemangioma
Lymphangioma
Epithelioid hemangioendothelioma
Angiosarcoma
Skeletal muscle tumors
Rhabdomyosarcoma
Peripheral nerve sheath and neural tumors
Paraganglioma
Granular cell tumor
Schwannoma
Malignant peripheral nerve sheath tumor
Peripheral neuroblastic tumor
Tumors of uncertain differentiation
Synovial sarcoma
Undifferentiated small round cell sarcoma

Masa mediastínica

Linfadenopatías

- Linfoma
- Sarcoidosis
- Metástasis
- Infecciones

Tumores quísticos

- Quiste broncogénico
- Quiste entérico
- Quistes pericárdicos

Aneurisma aórtico

Tumor esofágico

Masa mediastínica

- Linfadenopatías
  - Linfoma
    - Afectación regional
  - Sarcoidosis
  - Metástasis
    - Puede ser única
    - Crecimiento agresivo
    - Dolorosas
  - Infecciosas
    - Pueden ser dolorosas
    - Caliente al tacto
    - Suelen ser múltiples

Masa mediastínica

- Linfadenopatías
  - Infecciosas
    - Pueden ser dolorosas
    - Caliente al tacto
    - Suelen ser múltiples
- Virales
  - Secundarias a infecciones de vías respiratorias superiores

Masa mediastínica

- Linfadenopatías
  - Infecciosas
    - Pueden ser dolorosas
    - Caliente al tacto
    - Suelen ser múltiples
- Bacterianas
  - Supurativas: *S. aureus y S. pyogenes*
  - Tularemia
    - Lesión pápulo ulcerosa con escara central
    - Linfadenopatía dolorosa eritematosa (cervical u occipital)
  - Brucelosis: fiebre, artralgias.
  - Enfermedad por arañazo de gato
    - Lesión cutánea + adenopatía (axilar)
  - Micobacterias
    - Linfadenitis tuberculosa: única, no dolorosa.
      - Infiltración local con compresión de estructuras vecinas.
    - Micobacterias atípicas: más comunes en la infancia.

Masa mediastínica

- Linfadenopatías
  - Linfoma
  - Sarcoidosis
  - Metástasis
  - Infecciosas

¿Absceso?

- Único
- Crecimiento rápido
- Signos inflamatorios locales

Masa mediastínica

- Tumores neurogénicos
- Meningocele
- Lesiones de la columna torácica

Diagnóstico más probable

- Origen neoplásico
- Linfoma B primario de mediastino
- Metástasis

- Analítica con proteinograma, beta2 microglobulina
- TC torácico → abdominal
- Biopsia

¡Gracias!