Dras:
Lara Victoria Calvo Rubio – MIR R2 MI
Susana García Escudero – Licenciada especialista MI

CASO CLÍNICO 19/10/2022

ANAMNESIS Y EXPLORACIÓN FÍSICA

Motivo de ingreso:

- ✓ Mujer 83 años, ingresa por dolor abdominal.

Antecedentes personales:

- ✓ Alergia a tryptizol.
- ✓ Vive en medio rural con su marido.
- ✓ DABVD. Demencia tipo Alzheimer.
- ✓ FRCV: HTA, DL.
- ✓ IQx: Cesárea y apendicectomía.

ANAMNESIS Y EXPLORACIÓN FÍSICA

Enfermedad actual.

Dolor abdominal desde hace 2 días.

3-4 deposiciones líquidas/día.

Un vómito alimenticio.

No fiebre.

Exploración física.

Afebril, TA 135/70. Consciente, desorientada. Normocoloreada y normohidratada. PVY normal. No bocio, adenopatías, ni lesiones cutáneas.

ACP: Rítmica a 80lpm, sin soplos. MVC.

Abd: depresible, doloroso de forma difusa a la palpación, sin defensa Murphy -

MMII: sin edema, ni signos de TVP. Pulsos +.

Sacyl

Junta de Castilla y León

Complejo Asistencial Universitario de León

ANAMNESIS Y EXPLORACIÓN FÍSICA

Rx tórax y abdomen:

Sacyl

Junta de Castilla y León

Complejo Asistencial Universitario de León

PRUEBAS COMPLEMENTARIAS

Hemograma: Hb 12.2, VCM 89, leucos 7 500 (FN), plaquetas 213 000, VSG 69mm.

Coagulación: TP 100%, INR 1.

Bioquímica: Glu 110, Urea 24, Cr 0.73, AU 3.11, GOT 26, GPT 25, GGT 92, FA 132, BT 0.9, PT 5.6, Ca 9, Na 138, K 4, PCR 40.

ECG: RS a 70 lpm.

TC abdomino-pélvico:

Dilatación con engrosamiento mural segmentario de asas de yeyuno proximal-medio que plantean etiología inflamatoria-infecciosa o isquémica de pequeño vaso. Pequeña colección de gas extraluminal en el epiplón de hipocondrio izquierdo indeterminada.

Sacyl

Junta de Castilla y León

Complejo Asistencial Universitario de León

DIAGNÓSTICO DIFERENCIAL

SEGÚN **CRONOLOGÍA**

- Aguda (<7 días).
- Crónica:

SEGÚN **CARACTERÍSTICAS**

	INFLAMATORIA	NO INFLAMATORIA
Localización	I. Grueso	I. Delgado
Volumen	+	++++
Aspecto	Moco/sangre	Acuosa
Urgencia	++++	++
Tenesmo rectal	+/-	-
Fiebre	++	-/+

Sacyl

Junta de Castilla y León

Complejo Asistencial Universitario de León

DIAGNÓSTICO DIFERENCIAL

CAUSAS INFECCIOSAS

- **Bacterias:**
  - Enterotoxinas liberadas a la luz intestinal: V. Cholerae, E. Coli enterotoxigénica, C Perfringes, A. Hydrophila.
  - Toxinas preformadas: S. Aureus, C. Botulinum y B. Cereus.
  - Citotoxinas: E. Coli citotóxico, C. Difficile…
- **Virus:** Rotavirus, Norwalk, adenovirus entéricos…
- **Parásitos:** Giardia, entamoeba hystolylica, Balantidium Coli, Unciariasis, Strongilodiasis, Anisakis, Trichinela Spiralis…

DIAGNÓSTICO DIFERENCIAL

CAUSAS NO INFECCIOSAS

- Farmacológica.
- Tóxicos.
- Enf. Inflamatoria intestinal (CU vs EC).
- Colitis.
- Cirugía o RT.
- Malabsorción (celiaquía, cirugía…).
- Isquémica.
- Sd intestino irritable (dx exclusión).

	CU	EC
Dolor abdominal	+	+++
Diarrea	< volumen	> Volumen
Fiebre	+	++
Pérdida peso	+	++
Rectorragia	+++	+

Sacyl

Junta de Castilla y León

Complejo Asistencial Universitario de León

CRITERIOS DE GRAVEDAD

- Signos de deshidratación.
- Sangre en heces.
- Fiebre elevada.
- > 6 deposiciones/día.
- > 1 semana.
- Dolor abdominal grave.
- Inmunosupresión.
- **Ancianos.**

Sacyl

Junta de Castilla y León

Complejo Asistencial Universitario de León

RESUMIENDO:

Mujer de 83 años que ingresa por dolor abdominal, diarrea aguda y vómito.

Sin leucocitosis con fórmula normal, PCR 40, VSG 69.

Rx abminal: dilatación de ID proximal y cámara gástrica.

En TC: engrosamiento mural yeyunal compatible con etiología infeccioso-inflamatoria vs isquémica de pequeño vaso. Colección de gas extraluminal.

POSIBILIDADES

1. INFECCIOSA
   - Parasitosis.
   - Bacteriana.
2. ENF. DE CHRON.
3. ISQUEMIA INTESTINAL

Sacyl

Junta de Castilla y León

Complejo Asistencial Universitario de León

POSIBILIDADES

	A favor	En contra
Parasitosis intestinal	Colección gas extraluminal. Engrosamiento parietal.	No eosinofilia.
Bacteriana	Presentación aguda.	Afebril, sin productos patológicos.
Enf. Chron	Afectación delgado y dolor abd. Diarrea acuosa. Colección gas extraluminal.	Afebril. No síndrome general. Diarrea crónica.
Isquemia mesentérica aguda oclusiva	Dolor abdominal severo con expl. abdominal anodina. Colección gas extr aluminal.	No rectorragia. No FA conocida (RS).
Colitis isquémica	Dolor abdominal y diarrea.	No rectorragia. No afectación colónica aparente. No antecedente hipoperfusión, hipotensión o hipovolemia.

Sacyl

Junta de Castilla y León

Complejo Asistencial Universitario de León

¿QUÉ HACEMOS?

Completar anamnesis:

- Características de la diarrea ¿duración? ¿Frecuencia? ¿Volumen y aspecto (productos patológicos)?
- ¿Alguien del entorno con la misma clínica?
- ¿Antecedente de consumo de alimentos en mal estado/conservas/marisco/pescado crudo…?
- ¿Relación con las ingestas?
- ¿Antecedente de uso de ATB?
- ¿Cambios recientes en el tratamiento?
- ¿Cirugía o RT previa?

¿QUÉ HACEMOS? PRUEBAS COMPLEMENTARIAS

Medidas generales:

- Hidratación (oral > iv).
- Dieta absoluta → astringente si tolera.
- Tratamiento sintomático.

A/S: HG, BQ con función renal, hepática e iones. HHCCx2 si fiebre.

Heces: Leucocitos y/o sangre. Coprocultivo. Muestra para parásitos x3. Toxina de C. Difficile.

Endoscopia digestiva +/- biopsia.

Diarrea sin criterios de gravedad, salvo edad > 70 años. No iniciar ATB por el momento…

Sacyl

Junta de Castilla y León

Complejo Asistencial Universitario de León

Ruta de las cascadas. Covaleda (Soria).

CASO CLINICO

19.10.2022

DRA. SUSANA GARCIA ESCUDERO

ADJUNTO MEDICINA INTERNA

DRA. LARA VICTORIA CALVO RUBIO

RESIDENTE 2 MEDICINA INTERNA

Junta de Castilla y León
Consejería de Sanidad

Sacyl

Complejo Asistencial Universitario de León

CASO CLINICO 19.10.2022

MOTIVO DE INGRESO: Mujer de 83 años que ingresa por **dolor abdominal**.

ANTECEDENTES PERSONALES: Alérgica a Tryptizol. Vive en medio rural con su marido. Dependiente para AVBD. Demencia tipo Alzehimer. HTA. Dislipemia. IQ: cesárea y apéndice.
TRATAMIENTO HABITUAL: Atorvastatina 10 (0-0-1), Parapres Plus 16/12,5 (1-0-0), Memantina 10 (0-1-0)

ENFERMEDAD ACTUAL: Presenta dolor abdominal desde hace 2 días, con 3-4 **deposiciones liquidas** al día. Esta mañana **vómito** alimenticio. No fiebre.

Junta de Castilla y León
Consejería de Sanidad
Sacyl
Complejo Asistencial Universitario de León

CASO CLINICO 19.10.2022

EXPLORACIÓN FÍSICA: Consciente, desorientada E-T-P. Normocoloreada. Normohidratada. Afebril. TA 135/70. PVY normal. No bocio. No adenopatías. No lesiones cutáneas.
ACP: rítmica a 80 lpm. No soplos. MVC
Abd: blando, depresible, **doloroso de forma difusa a la palpación**, sin defensa. Murphy negativo.
EEII: no edemas ni signos de TVP: Pulsos +

Junta de Castilla y León
Consejería de Sanidad

Sacyl

Complejo Asistencial Universitario de León

CASO CLINICO 19.10.2022

EXPLORACIONES COMPLEMENTARIAS

HEMOGRAMA: Hb 12,2. VCM 89. leucos 7.500. FN. 213,000 plaquetas. VSG 69 mm
COAGULACIÓN: TP 100%. INR 1.00.
BIOQUIMICA: gluc 110. urea 24. creat 0,73. AU 3,11. GOT 26. GPT 25. GGT 92. FA 132. BT 0.9. PT 5.6. Ca 9. Na 138. K 4. PCR 40.

ECG: ritmo sinusal a 70 lmp

Junta de Castilla y León
Consejería de Sanidad
Sacyl
Complejo Asistencial Universitario de León

CASO CLINICO 19.10.2022

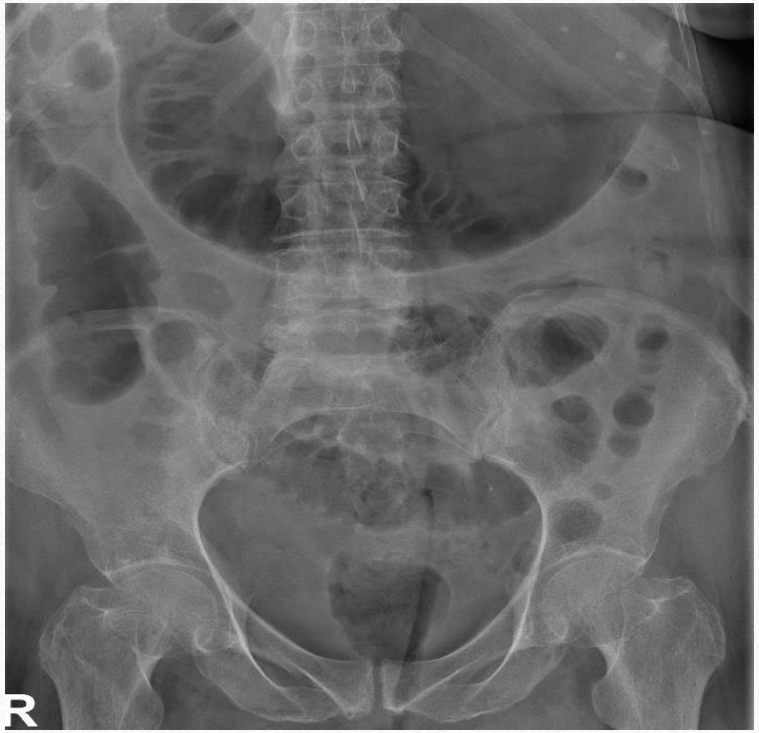

Junta de Castilla y León
Consejería de Sanidad

Sacyl

Complejo Asistencial Universitario de León

CASO CLINICO 19.10.2022

EXPLORACIONES COMPLEMENTARIAS

TAC ABDOMINOPELVICO

Dilatación con engrosamiento mural segmentario de asas de **yeyuno** proximal-medio que plantean las posibilidades de una etiología inflamatoria-infecciosa o isquémica de pequeño vaso. Pequeña colección de gas extraluminal en el epiplón de hipocondrio izquierdo indeterminada.

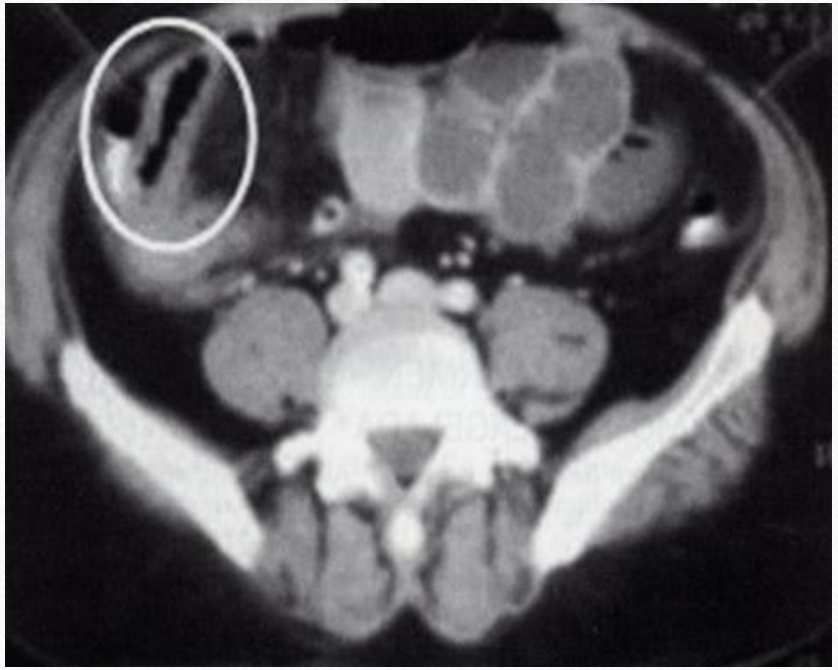

Junta de Castilla y León
Consejería de Sanidad

Sacyl

Complejo Asistencial Universitario de León

CASO CLINICO 19.10.2022

Diagnóstico diferencial de la ileítis terminal (no enfermedad de Crohn) en la práctica clínica

Infecciones intestinales	Enfermedades malignas	Enfermedades infiltrativas
Actinomyces israelii, Anisakis simplex, Cryptococcus neoformans, Cytomegalovirus, Histoplasma capsulatum, Mycobacterium avium complex	Linfoma	Endometriosis
Mycobacterium tuberculosis	Tumor carcinoide	Amiloidosis
Enterocolitis neutropénica, *Salmonella* spp.	Adenocarcinoma ileal o cecal	Histoplasmosis
Yersinia enterocolitica, Yersinia pseudotuberculosis	Leiomiosarcoma	Lipomatosis
	Metástasis de órganos adyacentes o a distancia	Histiocitosis
		Enfermedad de cadenas pesadas
		Gastroenteritis eosinofílica
		Mastocitosis sistémica
Enfermedad vascular	**Fármacos**	**Otros**
Vasculitis, púrpura de Henoch-Schönlein	AINE	Absceso periapendicular
Enteritis isquémica (coagulopatías, cocaína, anticonceptivos orales)	Olmesartán	Apendicitis
Enteritis por radiación	IECA	Adenitis mesentérica
Enfermedad de Behçet	Ipilimumab	Hiperplasia nodular linfoide
	Inhibidores *chek-point*	
	Capecitabina	

NO ENDOSCOPIAS

MARCADORES TUMORALES: normales
AUTOINMUNIDAD: ANA(-). ANCA (-). ENAS (-). Anti DNA (-)
CUANTIFERON: negativo
MANTOUX: negativo
COPROCULTIVO: negativo

Junta de Castilla y León
Consejería de Sanidad

Sacyl

Complejo Asistencial Universitario de León

CASO CLINICO 19.10.2022

Diagnóstico diferencial de la ileítis terminal (no enfermedad de Crohn) en la práctica clínica

ANISAKIDOSIS

Enteritis isquemica (coagulopatias, cocaina, anticonceptivos orales)

Enteritis por radiación

Enfermedad de Behçet

Olmesartan

IECA

Ipililumab

Inhibidores *chek-point*

Capecitabina

Apendicitis

Adenitis mesentérica

Hiperplasia nodular linfoide

Ig E especifica de Anisakis
TITULOS ALTOS

Junta de Castilla y León
Consejería de Sanidad

Sacyl

Complejo Asistencial Universitario de León

ANISAKIDOSIS

DRA. SUSANA GARCIA ESCUDERO

ADJUNTO MEDICINA INTERNA

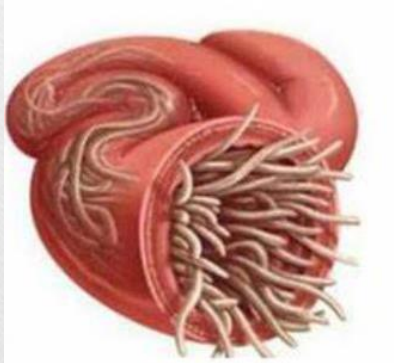

Junta de Castilla y León
Consejería de Sanidad

Sacyl

Complejo Asistencial Universitario de León

ANISAKIDOSIS

- Zoonosis parasitaria
- Larvas de nematodos de la familia "Anisikidae",
- ***Anisakis simplex***, *Anisakis physeteris*, *Anisakis pegreffii*, or *Pseudoterranova* species
- Animales marinos = huéspedes naturales
- Humanos = huéspedes incidentales (consumir pescado insuficientemente cocinado o crudo en salazón, ahumado o en vinagre)
- Infradiagnosticado
- Japón
- ↑America y Europa , +++ España e Italia

Anisakiasis life cycle

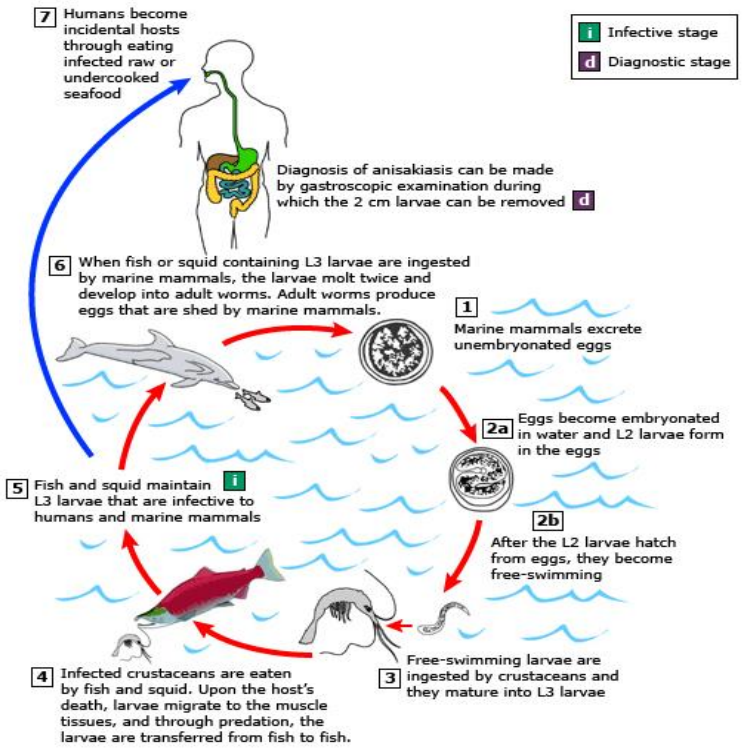

Adult stages of *Anisakis simplex* or *Pseudoterranova decipiens* reside in the stomach of marine mammals, where they are embedded in the mucosa, in clusters. Unembryonated eggs produced by adult females are passed in the feces of marine mammals **(1)**. The eggs become embryonated in water, and first-stage larvae are formed in the eggs. The larvae molt, becoming second-

Junta de Castilla y León
Consejería de Sanidad

Sacyl

Complejo Asistencial Universitario de León

ANISAKIDOSIS

MANIFESTACIONES CLINICAS

TIPO ALÉRGICO: Reacciones de hipersensibilidad inmediata mediada por IgE.

- Cuadros alérgicos como urticaria , angioedema y anafilaxia
- Pocas horas

ANISAKIDOSIS

MANIFESTACIONES CLINICAS

TIPO DIGESTIVO: Acción local del parásito.

- NO INVASIVA O LUMINAL: asintomático (explusión 10-14 días).
- INVASIVA
  - **GASTRICA- GASTRODUODENAL** 60-70%
    - Dolor epigástrico , nausesa, vómitos, febrícula, hematemesis
    - 12 horas tras la ingesta
  - **INTESTINAL** 20-30%
    - 5-7 días tras la ingesta
    - Dolor abdominal, irritación peritoneal, ascitis
    - Íleon terminal (+++)

Junta de Castilla y León
Consejería de Sanidad

Sacyl

Complejo Asistencial Universitario de León

ANISAKIDOSIS

DIAGNOSTICO

ANISAKIDOSIS GASTRICA:

- Endoscopia: visualización de la larva con edema de mucosa rodeando el área de penetración

Junta de Castilla y León
Consejería de Sanidad

Sacyl

Complejo Asistencial Universitario de León

ANISAKIDOSIS

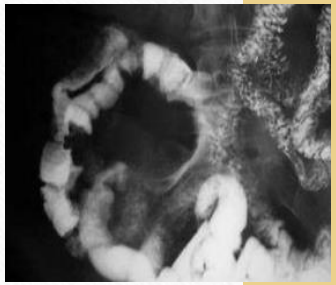

ANISAKIDOSIS INTESTINAL

- Radiológicos son inespecíficos
- Ecografía : engrosamiento parietal de 5-15 mm del segmento afecto, edema de los pliegues de Kerckring, disminución del peristaltismo y pequeña cantidad de líquido libre peritoneal entre asas
- Estudios baritados se observan signos de ileítis inespecífica, edema de pliegues con engrosamiento en huella dactilar, escasa adherencia del bario y cambios de calibre por espasmos.
- A/S: ↑PCR, leucocitosis, eosinofilia
- Métodos inmunológicos. Se utiliza la determinación en el suero de IgE frente al parásito o, de forma más específica, la de antígenos mediante anticuerpos monoclonales. 100% sensibilidad, 50% especificidad (reacción cruzada con proteínas de otros parásitos)
- Diagnostico difícil (no visualizar parasito)
- PUNTOS DIAGNOSTICOS SHIMAMURA ET AL.
  1. Clínica compatible
  2. Antecedentes de consumo de pescado crudo o poco cocinado las 2 semanas previas
  3. Títulos elevados de IgE especifica de Anisakis o IgG/IgA
  4. Edema segmentario en intestino o dilatación de intestino proximal en TC

ANISAKIDOSIS

TRATAMIENTO

ANISAKIDOSIS GASTRICA:

- Endoscopia: extracción precoz

ANISAKIDOSIS INTESTINAL

- Vigilancia activa y tratamiento conservador.
  - Larvas sobreviven unos días en el intestino y los síntoma 2-3 semanas
- Cirugía: complicaciones aguda
- Albendazol (400 mg /12 h 3-21 días +/- Prednisona 20 mg /dia – 1mg/kg/día)

Reposo digestivo
Ingreso 5 días
Restricción ingesta boquerones
6 sem: títulos bajos

Junta de Castilla y León
Consejería de Sanidad

Sacyl

Complejo Asistencial Universitario de León

Gracias