CASO CLÍNICO

Pablo Ortiz de Urbina Fernández (R2 - Medicina Interna)

Dra. Elena Magaz García (Médico Adjunto - Medicina Interna)

Servicio de Medicina Interna

06 de abril de 2022

Sacyl

Complejo Asistencial Universitario de León

Junta de Castilla y León

MOTIVO DE CONSULTA

Varón de 74 años

7 días de disnea progresiva

hasta hacerse de reposo

ANTECEDENTES PERSONALES

- Sin alergias/intolerancias conocidas
- **Institucionalizado. Parcialmente dependiente**
- **En estudio por NRL, por deterioro cognitivo**
- Hábitos tóxicos: Ex-fumador desde hace 3 años de 20c/24h. (50 paquetes año)
- Bebedor moderado de vino y un chupito de orujo
- FRCV: HTA en tratamiento con buen control. Dislipemia. Hiperuricemia
- Prostatismo.
- Polipectomias repetidas (adenomas tubulares y adenomatosos)
- Déficit vitamina D.
- **ADENOCARCINOMA MODERADAMENTE DIFERENCIADO DE RECTO** - yPT3, yPN0: ESTADIO IIIA DE LA UICC, B DE DUKES, B2 DE ASTLER-COLLER (2009) - sometido a cirugía (colostomía) + QT + RT. **Dado de alta en Oncología por estabilidad.**
- Trastorno ansioso-depresivo crónico

TRATAMIENTO HABITUAL

- OLMESARTAN/HCT/AMLODIPINO 40/10/25 mg, 1 comprimido con el desayuno.
- RIVASTIGMINA PARCHE 9,5 mg, 1 parche diario.
- CALCIFEDIOL 266 mcg, cada 15 días.
- TAMSULOSINA 0.4, 1 comprimido con la cena.
- ESCITALOPRAM 20 mg, 1 comprimido con el desayuno.
- MIRTAZAPINA 15 mg, 1 comprimido con la cena.
- OMEPRAZOL 20 mg, 1 comprimido con el desayuno.
- FEBUXOSTAT 80 mg, 1 comprimido con la cena.
- PREGABALINA 25 mg, 1 comprimido con desayuno, comida y cena.

ENFERMEDAD ACTUAL

- Presenta desde hace 7 días disnea progresiva hasta hacerse de reposo. Asocia tos seca sin expectoración. Afebril. Fue valorado por médico de familia, le realiza test de antígenos que es negativo. Vacunado con 3 dosis de Pfizer.
- Refiere cuadros de infección respiratoria en los últimos 4 meses (3 episodios previos a este)
- Según la familia en el último mes presenta deterioro del estado general con astenia y falta de apetito.
- Poliuria y nicturia. Perdida de 2 kg de peso en 2 meses. Cefalea frontal matutina continua y no púlsatil

EXPLORACIÓN FÍSICA

- BEG, Hidratado y perfundido, sin adenopatías. PVY normal. Eupneico en reposo.
- Constantes: 140/90 SpO2: 96% con oxigeno en **gafas a 2 litros**.
- AC: rítmico 80 lpm, sin soplos.
- AP: algún roncus aislado con **hipoventilacion global**.
- Abdomen: blando, depresible, aparentemente no doloroso a la palpación. RHA +. Heces en bolsa de colostomía normales.
- EEII. **edemas con fóvea, pretibiales, bilaterales**.
- Exploracion NRL: Pares craneales normales. Fuerza y sensibilidad conservada. Sin focalidad NRL



PRUEBAS COMPLEMENTARIAS

HEMOGRAMA:

6.100 leucocitos (78%N); **Hb 9, VCM 96**, plaquetas 202.000. Coagulación: INR 1, TP 100%; TTPA 35.3, ratio 1.09. Dímero D 1244.

BIOQUÍMICA:

Glucosa 105, **urea 127, Cr 2.42**, **FG 25, sodio 136, potasio 5.2**, cloro 103, GOT 21, GPT 11, **LDH 279**. **proBNP 934**. PCT 0.12. **PCR 26**

ELECTROCARDIOGRAMA:

Ritmo sinusal a 89 lpm, QRS 0º, PR 0.18.

GASOMETRIA:

pH 7.31, pCO2 37.9, pO2 50.8. BiC 18.9. SatO2 83%, AL 0.5.

PRUEBAS COMPLEMENTARIAS

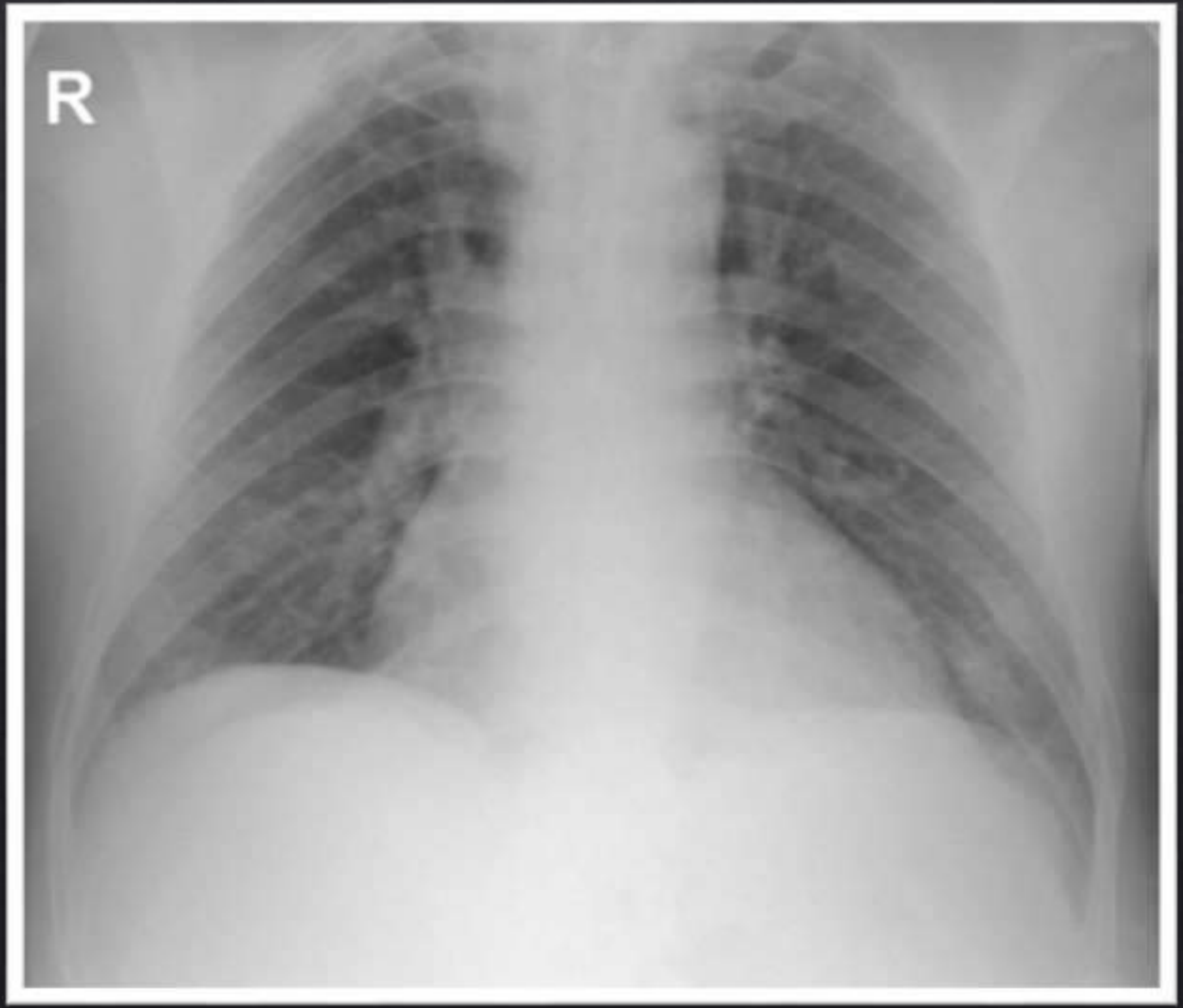

RESOLUCIÓN DEL CASO

RESUMEN

1. Infecciones respiratorias de repetición

   Gasometría alterada

2. Insuficiencia renal (no conocida)

   Poliuria y nicturia

3. Anemia con VCM normal
4. Síndrome constitucional (pérdida de peso, astenia e hiporexia)

INFECCIONES RESPIRATORIAS/DISNEA

- Disnea progresiva hasta hacerse de reposo
- Tos seca
- Infecciones respiratorias de repetición (¿?)
- Edemas distales
- Elevación de ProBNP y Dímero D en analítica
- Gasometría alterada, necesidad de oxígeno suplementario
- Rx tórax sin derrames ni consolidaciones. Algo de refuerzo hiliar. Infiltrado difuso bilateral.

TEP vs. ICC vs. neumonía atípica vs. EPID

PRUEBAS DIAGNÓSTICAS

Aproximación escalonada:

1. Historia clínica
2. Exploración física
3. Radiografía de tórax

A partir de ahí valorar:

1. Analítica sanguínea: *bioquímica, hemograma, PFH, autoinmunidad, precipitinas séricas, ECA.*
2. **TACAR**
3. **Pruebas funcionales respiratorias**: espirometría o DLCO

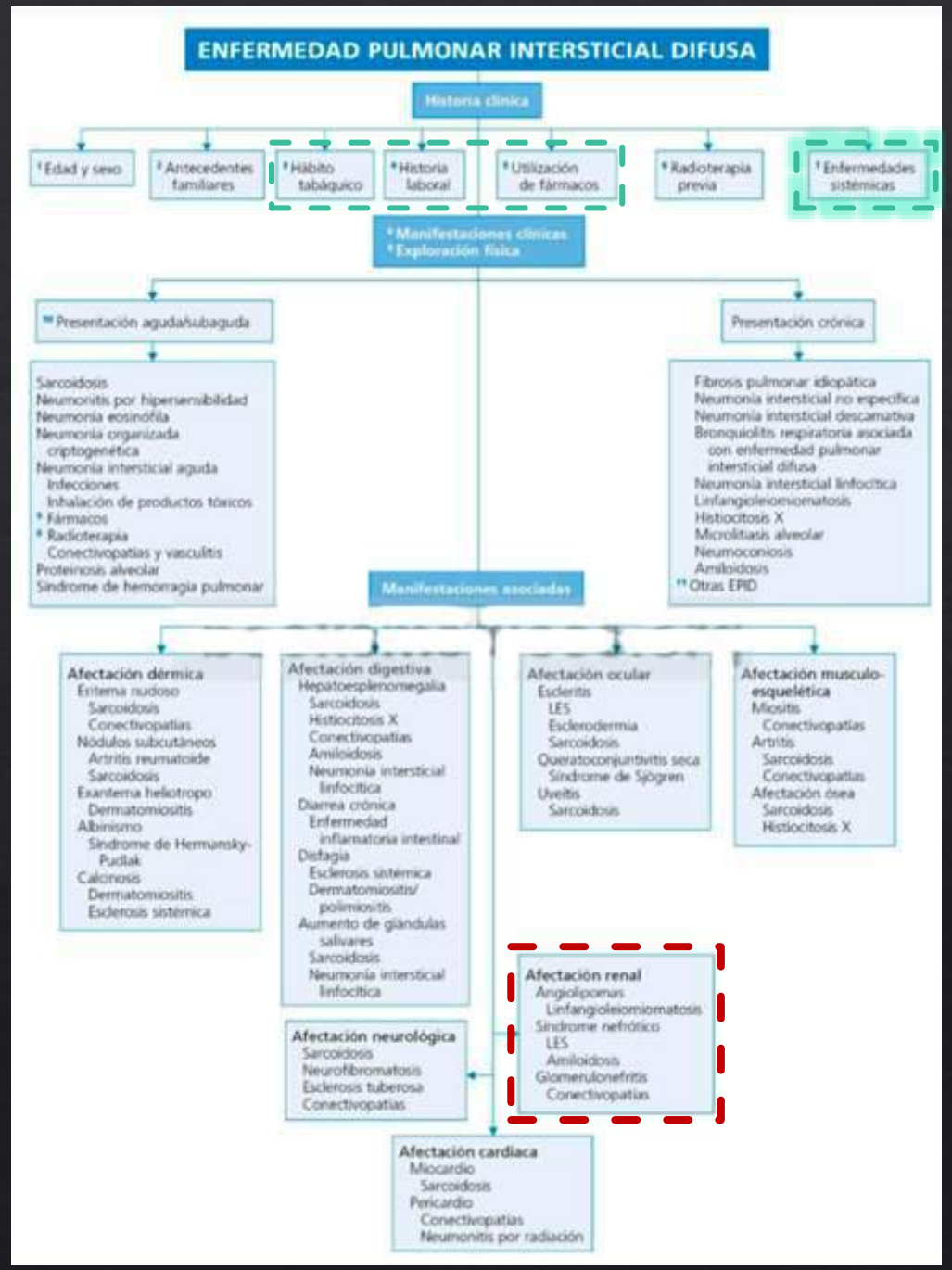

INSUFICIENCIA RENAL

- CKD-EPI 25, sodio en límite bajo normalidad, hiperpotasemia leve
- Acidosis metabólica con anion gap normal
- Poliuria, nicturia. Edemas
- No conocida previamente.
- Disfunción cardíaca asociada (¿cardiorrenal tipo 3-4?)

1. CARACTERIZAR INSUFICIENCIA RENAL :

- Imagen: ecografía renal
  - Enfermedades parenquimatosas/quistes
  - Descartar IRA postrrenal: paciente prostático
- Índices urinarios
  - Osmolaridad, iones en orina, EFNa, ACRO…
- Sistemático y sedimento
  - Presencia de signos de afectación glomerular (cilindros, hematíes dismórficos…)

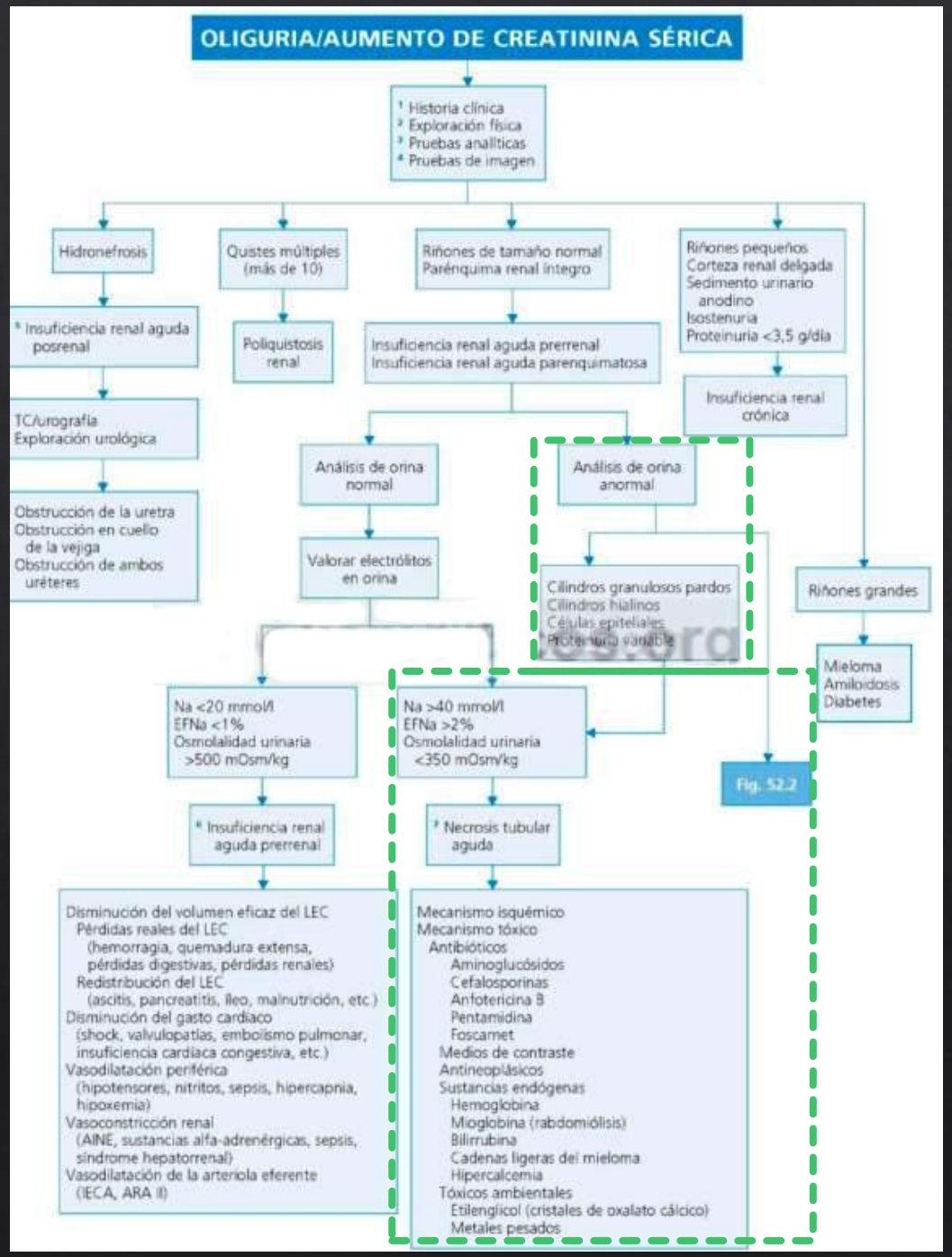

Tabla 52.1 Comportamientos de los índices urinarios en la IRA prerrenal y en la parenquimatosa

	IRA prerrenal	IRA parenquimatosa
Osmolalidad urinaria	>500 mOsm/kg	<350 mOsm/kg
Osmolalidad urinaria/osmolalidad plasmática	>1,5	<1,1
Na en orina	<20 mmol/l	>40 mmol/l
Relación Na/K en orina	K>Na	Na>K
EFNa	<1%	>1%
Creatinina en orina/creatinina en plasma	>40	<20
Urea en orina/urea en plasma	>8	<3
Índice de fracaso renal (IFR)*	< 1%	> 1%

*IFR = Creatinina en plasma/(Na en plasma × creatinina en orina).

CONTINUANDO CON ALGORITMO ANTERIOR:

- Síndromes renopulmonares
  - Autoinmunidad
- Serologías

Causas del síndrome pulmonar-renal

Trastorno	Ejemplos
Trastornos del tejido conectivo	Polimiositis Esclerosis sistémica progresiva Artritis reumatoidea Lupus eritematoso sistémico
Síndrome de Goodpasture	—
Trastornos renales	Glomerulonefritis por inmunocomplejos idiopática Nefropatía por inmunoglobulina A Glomerulonefritis rápidamente progresiva con insuficiencia cardíaca
Vasculitis sistémica	Enfermedad de Behçet Crioglobulinemia Granulomatosis eosinófila con poliangeítis Granulomatosis con poliangeítis Vasculitis asociada a IgA Poliangeítis microscópica
Otras	Medicamentos (p. ej., propiltiouracilo)

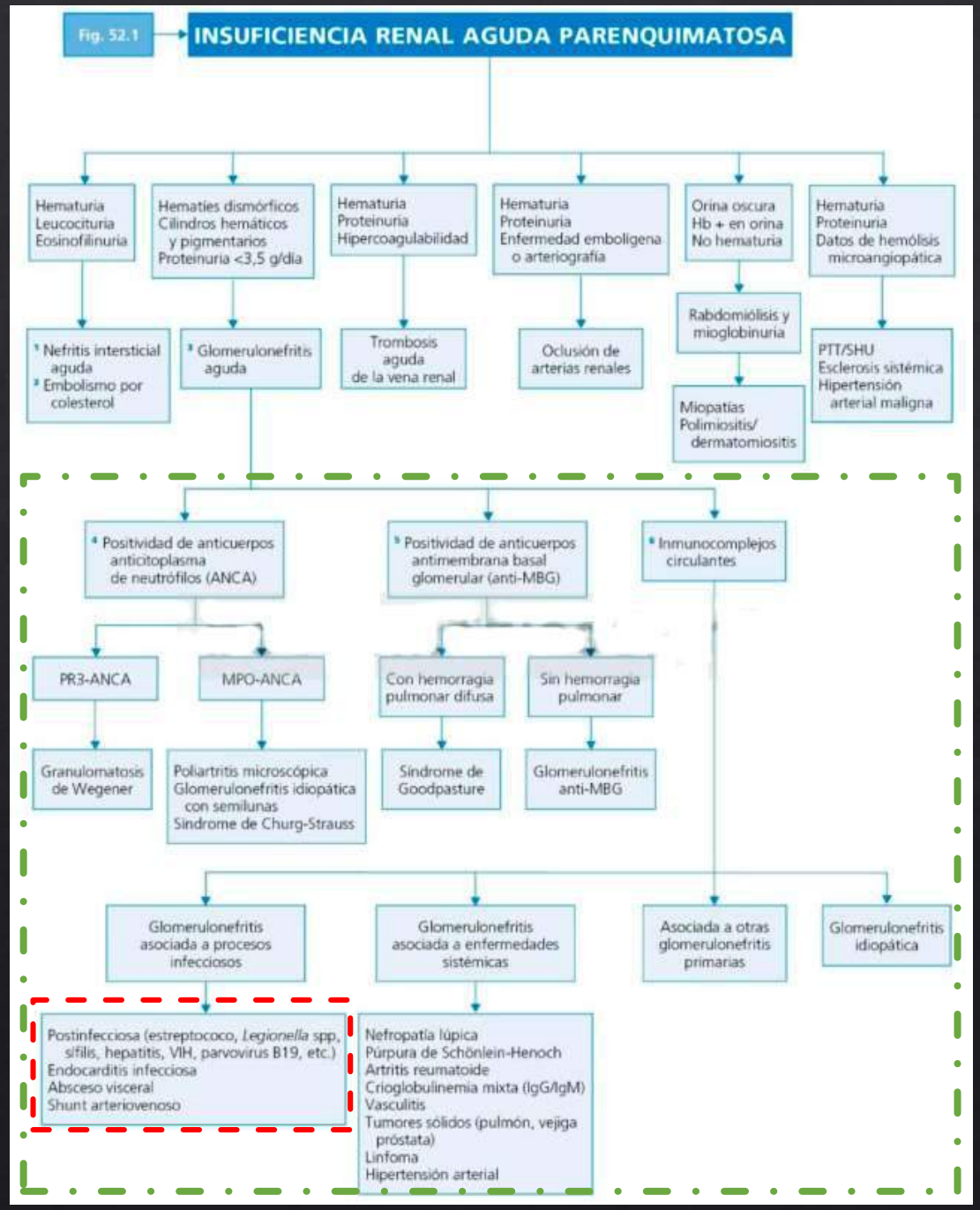

Poliuria

- La mayoría de las entidades previamente descritas cursan con fracaso renal oligúrico
- Puede que habiendo realizado pruebas descritas, sea necesario un estudio dirigido a este estado poliúrico del paciente:

*Puede haber poliuria en **nefropatías tubulointersticiales primarias y secundarias:** Se observa en riñón poliquistico, acidosis tubular distal, cistinosis, hipercalciuria idiopática y amiloidosis renal.*

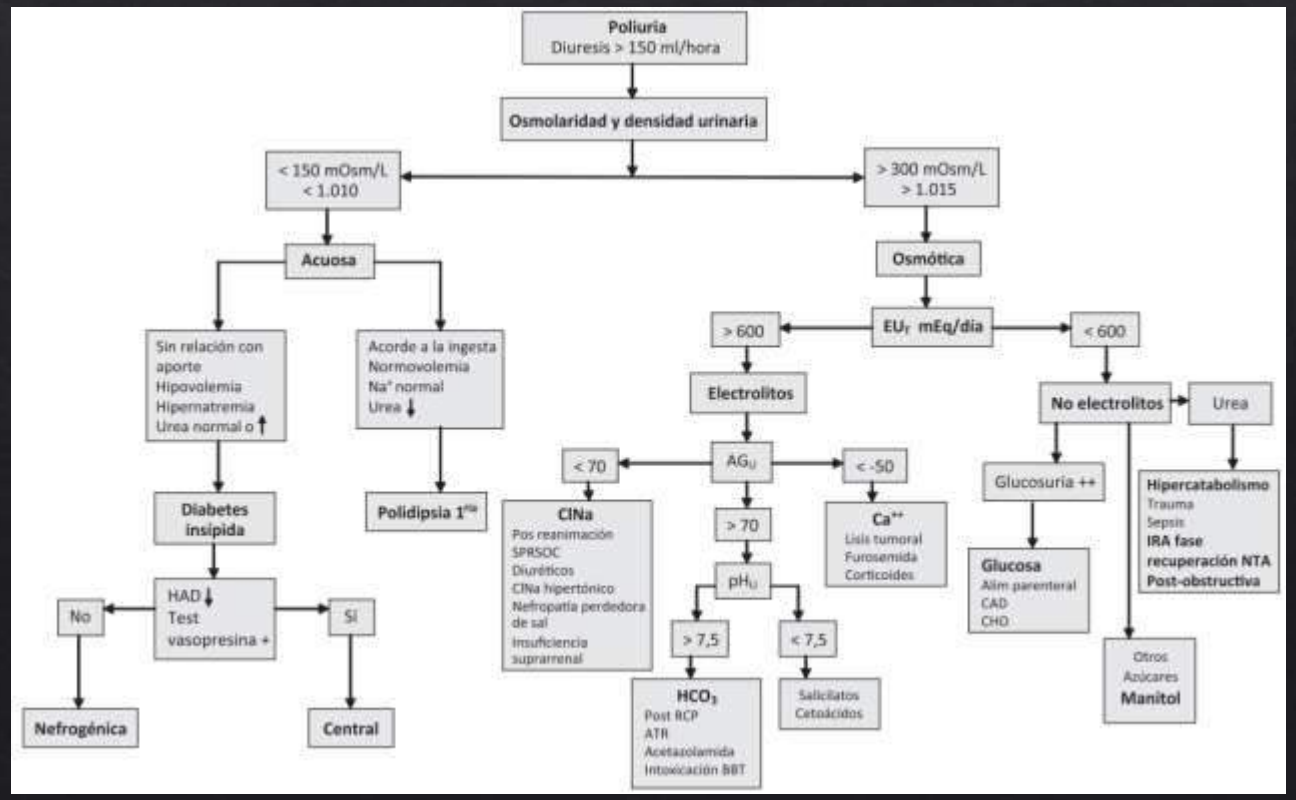

PARA EMPEZAR…

COMPLETAR ANALÍTICA SANGUÍNEA

Completar estudio de anemia normocítica

Calcemia, fosforemia, albumina, proteínas

Perfil autoinmunitario

Serologías: virus hepatotropos, VIH, sífilis…

SISTEMÁTICO Y SEDIMENTO DE ORINA

Antígenos en orina, hematuria, cilindruria…

BIOQUÍMICA EN ORINA

TAC TORÁCICO/ABDOMEN

Protocolo TEP

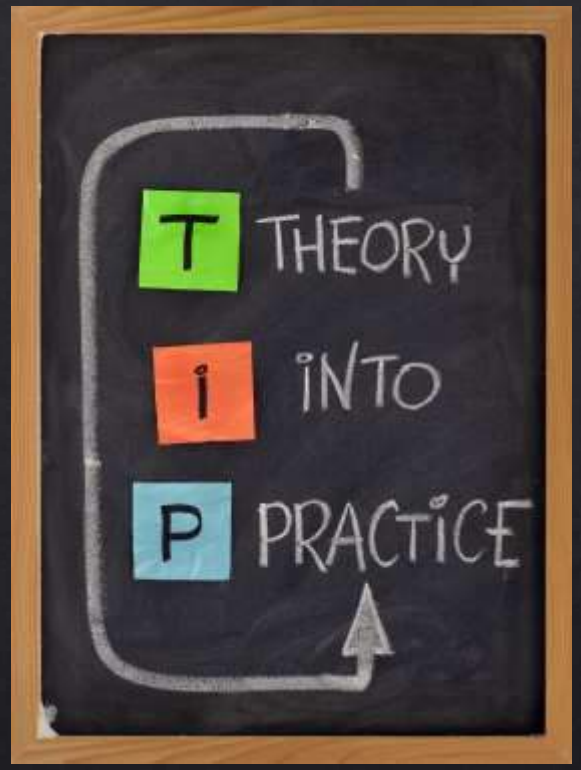

SIGUIENTES PASOS

- TC cerebral
  - Paciente en estudio por neurología
  - Si tiene lesión intracraneal *(no focalidad…)* puede justificar diabetes insípida central
- DLCO
  - Hemorragia alveolar
- LBA
- Biopsia renal
- Biopsia pulmonar

HIPÓTESIS

SÍNDROME RENOPULMONAR/VASCULITIS SISTÉMICA

- Fallo renal que puede ser parenquimatoso
- Afectación pulmonar que puede encajar con enfermedad intersticial o hemorragia alveolar
- Síndrome asteniforme propio de estas entidades
- Anemia de trastorno crónico (¿?)
- Deterioro cognitivo si afectación vasculítica intracraneal

That's all Folks!