Caso clínico
15/12/21

Saray Suárez – M. Residente Medicina Interna
Esther Fernández – M. Adjunto Medicina Interna

Junta de Castilla y León
Consejería de Sanidad

Sacyl

Complejo Asistencial Universitario de León

Mujer de 66 años…

Ingresa por disnea y deterioro general

ANTECEDENTES PERSONALES:

- No alergias medicamentosas conocidas.
- IABVD. Vive sola.
- FRCV: Obesidad mórbida. Ex fumadora. No hábito enólico.
- Adenocarcinoma sigma pT4pN0M0, Colectomía paliativa R2 (13/09/15), portadora de CVC, con controles sin evidencia de progresión.
- Tratamiento actual: Tramadol/Paracetamol: 1-1-1

Mujer de 66 años…

ENFERMEDAD ACTUAL:

- Encontrada en el suelo de su habitación por su familia, se desconoce TCE
- Consciente pero confusa, no reconocía a su sobrina.
- Cuadro catarral los días previos.
- No contactos con COVID-19 (no sale de casa por miedo).
- Se desconoce sintomatología a otros niveles: disnea, clínica urinaria, clínica digestiva, fiebre…

Mujer de 66 años…

EXPLORACIÓN FÍSICA

PA 126/81 mm(hg), PAM: 96 mm(hg) FC: 119 /min, SpO2 90 %, Tª 37,5ºC (38,5ºC en Urgencias).

REG. Obesa. Eupneica con VMK.

- NRL: Consciente, orientada en persona y tiempo, poco colaboradora. PIN. No rigidez de nuca. Signos meníngeos negativos. Moviliza 4 extremidades sin focalidad. ROT +/+++ con plantares flexores.
- AC: taquicárdica a 110 lpm, no soplos.
- AP: hipoventilación global por mala colaboración.
- Abdomen: globuloso, difícilmente valorable, blando, depresible, no doloroso, RHA+, portadora de colostomía con fuga en bolsa.
- EEII: edemas hasta rodillas, no claros signos de TVP.

Mujer de 66 años…

PRUEBAS COMPLEMENTARIAS

- Hemograma: 24.200 L Hb 13.1 VCM 81.8 plaquetas 151.000
- Coagulación: INR 1.33 TP 64% Dímero D 48141
- Bioquímica: Glucosa 99 Urea 50 Cr 1.24 FG 45 ml/min Na 133 K 4.4 Cl 97 CK 1304 GOT 83 GPT 29 LDH 286 pro-BNP 3473 PCR 291.7 PCT 2.45.
- Gasometría: pH 7.46 pCO2 33.6 pO2 56 SatO2 89.4% HCO3 24.2
- SyS: Leu 500, Nitritos +, Bacteriuria moderada, Leucocituria intensa, Hematuria intensa.
- Microbiología:
  - Hemocultivos negativos.
  - Antígenos de *Legionella* y neumoco en orina negativos.
  - PCR y Ag SARS-COV2 negativos.
- ECG: Rítmico, sinusal, a 110 lpm, eje a 0º, no infra/supradeniveles del ST, QRS y PR en límites normales.

Mujer de 66 años…

RX

<u>TC- protocolo TEP:</u>

No signos de TEP central, no obstante a nivel periférico la valoración es insuficiente.
No adenopatías hilio-mediastínicas.
Aorta torácica, tronco de la arteria pulmonar y corazón de tamaño normales.
No derrame pleural ni pericárdico.
No lesiones nodulares pulmonares sospechosas.
Atenuación pulmonar heterogénea, con un estudio mayormente espirado, quizás en relación con atrapamiento aéreo por afectación de vía aérea distal. Atelectasias basales bilaterales.

Mujer de 66 años…

EVOLUCIÓN:

- Se inicia AB empírica con PPZ-TZB.
- A las 72 h fiebre de 39ºC.
- Analítica:

  - Persistencia de leucocitosis (18,600L) con desviación izquierda.
  - Empeoramiento de función renal (Urea 79 Cr 1.44 FG 39).
  - RFA elevados, con tendencia a la mejoría (PCR 151 PCT 0.9). LDH 302
  - CK normal.
  - Corrección coagulopatía con TP 81%. DD 12.476. Plaquetas 111.000

Mujer de 66 años…

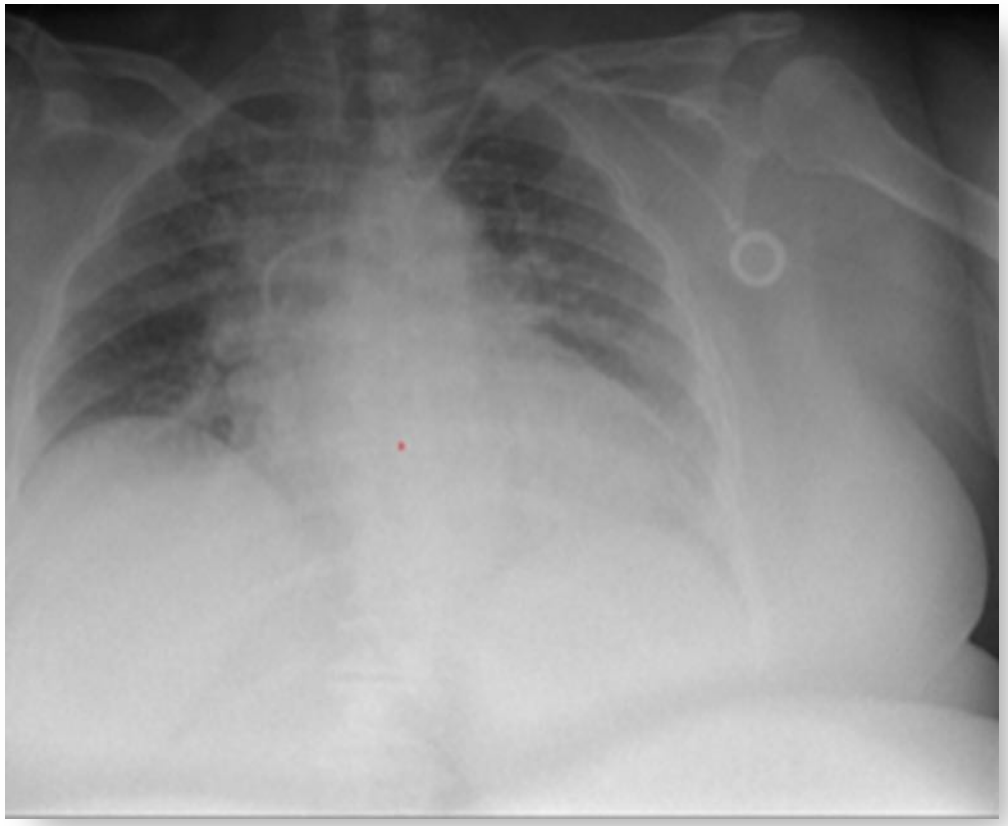

Resumen

FIEBRE + DISNEA

- RFA elevados
- Insuficiencia respiratoria aguda
- Consolidación pulmonar
- Microbiología negativa
- Persistencia de fiebre a las 72h de AB empírica.
- Datos de sobrecarga (edemas bilaterales, proBNP > 3000)
- Deterioro progresivo de función renal
- CK 1000 -> normalización. LDH 300
- AP: portadora de catéter venoso central

Neumonía progresiva…
¿adquirida en la comunidad?

<u>Neumonía progresiva:</u>

- Fracaso terapéutico tras 48 -72h de tratamiento AB empírico adecuado.
- Deterioro clínico: persistencia de fiebre a las 72h, insuficiencia respiratoria progresiva o shock séptico.
- Empeoramiento radiológico de al menos el 50%.
- No coexistencia de otros factores ni causas conocidos.

Neumonía progresiva…
¿adquirida en la comunidad?

1. Neumonía bilateral progresiva
   - Microorganismos atípicos (bacterias/hongos/virus respiratorios).
   - Resistencias a antimicrobianos clásicos.
   - ¿Cuidados sanitarios? -> catéter.
   - ¿Inmunosupresión? -> neoplasia sin tratamiento actual.
   - Otras causas no infecciosas.

2. Persistencia de foco
   - Portadora de CVC de larga evolución.
   - Endocarditis.
   - Tromboflebitis séptica abdominal.
   - Absceso (neoplasia de colon).

Neumonía progresiva

Unusual pathogens causing nonresolving or progressive pneumonia

Pathogen (related disease)	Populations at risk
Mycobacterium tuberculosis (tuberculosis)	Older adults, immigrants, HIV positive
Nontuberculous mycobacteria (bronchiectasis)	Chronic obstructive pulmonary disease, HIV positive
Nocardia spp (nocardiosis)	Immunocompromised host
Actinomyces israelii (actinomycosis)	Aspiration risk, chest wall involvement
Aspergillus spp (aspergillosis)	Immunocompromised host, evidence of vascular invasion
Endemic fungi:	
Histoplasma capsulatum (histoplasmosis)	Mississippi River Valley
Coccidioides immitis (coccidioidomycosis)	Southwestern United States
Blastomyces dermatitidis (blastomycosis)	Southeast and Midwest United States
Coxiella burnetii (Q fever)	Exposure to cats, cattle, or sheep
Francisella tularensis (tularemia)	Exposure to rabbits or ticks
Chlamydia psittaci (psittacosis)	Avian sources
Yersinia pestis (plague)	Exposure to rats
Leptospira interrogans (leptospirosis)	Exposure to rats
Burkholderia pseudomallei (melioidosis)	Southeast Asia (rodent exposure), mimics tuberculosis
Paragonimus westermani (paragonimiasis)	Asia/Africa/Central and South America
Hantavirus	Southwestern United States with exposure to mice
Bacillus anthracis (anthrax)	More common in Asia Minor, Iran, Turkey, Greece, South Africa; contact with infected animal carcasses or hides

Causes of nonresolving penumonia. UptoDate. Diciembre 2021

TBC primaria:

- Infiltrados en segmentos anteriores de tercio medio de pulmón.
- Puede provocar adenopatías + neumonía + derrame pleural.

Neumonía progresiva

Unusual pathogens causing nonresolving or progressive pneumonia

Pathogen (related disease)	Populations at risk
Mycobacterium tuberculosis (tuberculosis)	Older adults, immigrants, HIV positive
Nontuberculous mycobacteria (bronchiectasis)	Chronic obstructive pulmonary disease, HIV positive
Nocardia spp (nocardiosis)	Immunocompromised host
Actinomyces israelii (actinomycosis)	Aspiration risk, chest wall involvement
Aspergillus spp (aspergillosis)	Immunocompromised host, evidence of vascular invasion
Endemic fungi:	
Histoplasma capsulatum (histoplasmosis)	Mississippi River Valley
Coccidioides immitis (coccidioidomycosis)	Southwestern United States
Blastomyces dermatitidis (blastomycosis)	Southeast and Midwest United States
Coxiella burnetii (Q fever)	Exposure to cats, cattle, or sheep
Francisella tularensis (tularemia)	Exposure to rabbits or ticks
Chlamydia psittaci (psittacosis)	Avian sources
Yersinia pestis (plague)	Exposure to rats
Leptospira interrogans (leptospirosis)	Exposure to rats
Burkholderia pseudomallei (melioidosis)	Southeast Asia (rodent exposure), mimics tuberculosis
Paragonimus westermani (paragonimiasis)	Asia/Africa/Central and South America
Hantavirus	Southwestern United States with exposure to mice
Bacillus anthracis (anthrax)	More common in Asia Minor, Iran, Turkey, Greece, South Africa; contact with infected animal carcasses or hides

Causes of nonresolving penumonia. UptoDate. Diciembre 2021

Nocardia:

- Inmunodepresión a expensas de inmunidad celular, corticoterapia o enfermedades pulmonares previas.
- Presentación subaguda.
- Puede abscesificarse.
- Necrosis.

Neumonía progresiva

Unusual pathogens causing nonresolving or progressive pneumonia

Pathogen (related disease)	Populations at risk
Mycobacterium tuberculosis (tuberculosis)	Older adults, immigrants, HIV positive
Nontuberculous mycobacteria (bronchiectasis)	Chronic obstructive pulmonary disease, HIV positive
Nocardia spp (nocardiosis)	Immunocompromised host
Actinomyces israelii (actinomycosis)	Aspiration risk, chest wall involvement
Aspergillus spp (aspergillosis)	Immunocompromised host, evidence of vascular invasion
Endemic fungi:	
Histoplasma capsulatum (histoplasmosis)	Mississippi River Valley
Coccidioides immitis (coccidioidomycosis)	Southwestern United States
Blastomyces dermatitidis (blastomycosis)	Southeast and Midwest United States
Coxiella burnetii (Q fever)	Exposure to cats, cattle, or sheep
Francisella tularensis (tularemia)	Exposure to rabbits or ticks
Chlamydia psittaci (psittacosis)	Avian sources
Yersinia pestis (plague)	Exposure to rats
Leptospira interrogans (leptospirosis)	Exposure to rats
Burkholderia pseudomallei (melioidosis)	Southeast Asia (rodent exposure), mimics tuberculosis
Paragonimus westermani (paragonimiasis)	Asia/Africa/Central and South America
Hantavirus	Southwestern United States with exposure to mice
Bacillus anthracis (anthrax)	More common in Asia Minor, Iran, Turkey, Greece, South Africa; contact with infected animal carcasses or hides

Causes of nonresolving penumonia. UptoDate. Diciembre 2021

<u>Actinomicosis:</u>

- Cuadro subagudo/crónico
- Pacientes inmunodeprimidos con riesgo de aspiración.
- Neumonía cavitada. No respeta cisuras.
- Tiende a fistulizar.
- Se asocia con abscesos a otros niveles (ORL/abdominal).

Neumonía progresiva

Unusual pathogens causing nonresolving or progressive pneumonia

Pathogen (related disease)	Populations at risk
Mycobacterium tuberculosis (tuberculosis)	Older adults, immigrants, HIV positive
Nontuberculous mycobacteria (bronchiectasis)	Chronic obstructive pulmonary disease, HIV positive
Nocardia spp (nocardiosis)	Immunocompromised host
Actinomyces israelii (actinomycosis)	Aspiration risk, chest wall involvement
Aspergillus spp (aspergillosis)	Immunocompromised host, evidence of vascular invasion
Endemic fungi:	
Histoplasma capsulatum (histoplasmosis)	Mississippi River Valley
Coccidioides immitis (coccidioidomycosis)	Southwestern United States
Blastomyces dermatitidis (blastomycosis)	Southeast and Midwest United States
Coxiella burnetii (Q fever)	Exposure to cats, cattle, or sheep
Francisella tularensis (tularemia)	Exposure to rabbits or ticks
Chlamydia psittaci (psittacosis)	Avian sources
Yersinia pestis (plague)	Exposure to rats
Leptospira interrogans (leptospirosis)	Exposure to rats
Burkholderia pseudomallei (melioidosis)	Southeast Asia (rodent exposure), mimics tuberculosis
Paragonimus westermani (paragonimiasis)	Asia/Africa/Central and South America
Hantavirus	Southwestern United States with exposure to mice
Bacillus anthracis (anthrax)	More common in Asia Minor, Iran, Turkey, Greece, South Africa; contact with infected animal carcasses or hides

Causes of nonresolving penumonia. UptoDate. Diciembre 2021

Infección fúngica:

- Inmunocompetentes: colonización asintomática y cuadros leves.
- Infecciones invasivas en pacientes con inmunodepresión severa (neutropenia severa, cuidados intensivos, corticoides…).

Neumonía progresiva

TABLA III
Etiología de la NAC según la exposición laboral

Ocupación	Enfermedad/ microorganismo	Exposición
Mataderos	Brucelosis	Terneros, cabras, cerdos
	Psitacosis	Pollos, pavos
	Fiebre Q	Terneros, ovejas, cabras
	Tuberculosis	Terneros infectado con *Mycobacterium bovis*
Granjas	Brucelosis	Terneros, cabras, cerdos
	Fiebre Q	Terneros, ovejas, cabras
	Psitacosis	Patos, pavos
	Tularemia	Conejos, ardillas
	Pasteurelosis	Perros, gatos
Agricultores	Leptospirosis	Roedores
Sanidad	Gripe	Enfermos, trabajadores
	Virus sincitial respiratorio	Enfermos, trabajadores
	Tuberculosis	Enfermos, trabajadores
	Varicela	Enfermos, trabajadores
Caza	Peste	Roedores infectados
	Tularemia	Animales salvajes, garrapatas, moscas de los ciervos
Ejército	Varicela	Compañeros infectados
	Micoplasma	Compañeros infectados
	Tuberculosis	Compañeros infectados
	Tularemia	Animales salvajes, garrapatas, moscas de los ciervos
Tiendas animales	Psitacosis	Loros, periquitos
Veterinaria	Brucelosis	Animales domésticos
	Pasteurelosis	Gatos colonizados
	Peste	Animales infectados
	Psitacosis	Pájaros infectados
	Fiebre Q	Animales domésticos
	Tuberculosis	Terneros infectados por *M. bovis*
		Primates infectados por *M. tuberculosis*
Industria textil	Carbunco	Lana importada infectada con esporas
	Fiebre Q	Lana, pieles infectadas con *Coxiella burnetii*

Otros:

- *Klebsiella pneumoniae*
- *Mycoplasma pneumoniae*
- *Legionella*
- *Pseudomona*

Contacto previo con animales:

- Fiebre Q
- Tularemia
- Psitacosis
- Leptospirosis
- Brucelosis

Normativas para el diagnóstico y el tratamiento de la neumonía adquirida en la comunidad. Sociedad Española de Neumología y Cirugía Torácica (SEPAR). 2005.

Neumonía progresiva

Noninfectious etiologies of nonresolving pneumonia
Neoplastic disorders
Bronchogenic carcinoma
Lymphoma
Immunologic disorders
Vasculitis:
Granulomatosis with polyangiitis
Diffuse alveolar hemorrhage
Cryptogenic organizing pneumonia
Eosinophilic pneumonia syndromes
Acute eosinophilic pneumonia
Chronic eosinophilic pneumonia
Acute interstitial pneumonia
Pulmonary alveolar proteinosis
Sarcoidosis
Rheumatic diseases (eg, systemic lupus erythematosus, rheumatoid arthritis, polymyositis/dermatomyositis)
Drug toxicity
Pulmonary vascular abnormalities
Heart failure
Pulmonary embolism

Causas no infecciosas:

- Menos probable
- Cuadro agudo
- Afectación radiológica alveolar, bilateral. No simétrica.
- Parámetros de infección elevados.

Causes of nonresolving penumonia. UptoDate. Diciembre 2021

Neumonía progresiva…
¿adquirida en la comunidad?

1. Neumonía bilateral progresiva
   - Microorganismos atípicos (bacterias/hongos/virus respiratorios).
   - Resistencias a antimicrobianos clásicos.
   - ¿Cuidados sanitarios? -> catéter.
   - ¿Inmunosupresión? -> neoplasia sin tratamiento actual.
   - Otras causas no infecciosas.

2. Persistencia de foco
   - Portadora de CVC de larga evolución.
   - Endocarditis.
   - Tromboflebitis séptica abdominal.
   - Absceso (neoplasia de colon).

Neumonía progresiva

Foco extrapulmonar → EMBOLISMO PULMONAR SÉPTICO

Infección asociada a catéter
Endocarditis derecha
Tromboflebitis séptica pelviana
Absceso intraabdominal
Otros: ADVP, infección ORL, artritis séptica...

CVC derecho de larga evolución -> cavidades derechas -> ¿Endocarditis?
Clínica de insuficiencia cardiaca sin cardiopatía previa.

- Edemas bilaterales con fóvea
- Derrame pleural bilateral
- ProBNP > 3000
- No soplos

HC periféricos x 2 negativos

Neumonía progresiva

Foco extrapulmonar → EMBOLISMO PULMONAR SÉPTICO

Infección asociada a catéter
Endocarditis derecha
Tromboflebitis séptica pelviana
Absceso intraabdominal
Otros: ADVP, infección ORL, artritis séptica...

Tabla IV
Microorganismos involucrados en las infecciones asociadas a catéter

• Gram positivo	>75%
– *Staphylococcus* coagulasa negativo	
– *Staphylococcus aureus*	
– *Streptococcus spp*	
– *Enterococcus spp*	
• Gram negativos	10-15%
– *Escherichia coli*	
– *Klebsiella sp*	
– *Enterobacter sp*	
– *Serratia sp*	
• Levaduras	5-10%
– *Cándida albicans*	
• Polimicrobiana y otros microorganismos	< 5%

CVC derecho de larga evolución -> cavidades derechas -> ¿Endocarditis?
Clínica de insuficiencia cardiaca sin cardiopatía previa

- -Edemas bilaterales con fóvea
- - Derrame pleural bilateral
- - ProBNP > 3000
- - No soplos

HC periféricos x 2 negativos

Neumonía progresiva

Foco extrapulmonar → EMBOLISMO PULMONAR SÉPTICO

Infección asociada a catéter
Endocarditis derecha
Tromboflebitis séptica pelviana
Absceso intraabdominal
Otros: ADVP, infección ORL, artritis séptica...

- Clásicos: *S. aureus, Streptococcus viridans y gallolyticus*, SCN, BGN...
- HACEK (*Haemophilus spp, Aggregatibacter, Cardiobacterium hominis, Eikenella corodens, Kingella*).
- Endocarditis con HC negativos: Fiebre Q, candida, *chlamydia pneumoniae , Whipple.*

CVC derecho de larga evolución -> cavidades derechas -> ¿Endocarditis?
Clínica de insuficiencia cardiaca sin cardiopatía previa

- Edemas bilaterales con fóvea
- Derrame pleural bilateral
- ProBNP > 3000
- No soplos

HC periféricos x 2 negativos

Sospecha clínica

1. INFECCIÓN ASOCIADA A CVC PERMANENTE CON DISEMINACIÓN PULMONAR
2. POSIBLE ENDOCARDITIS ASOCIADA CON ÉMBOLOS SÉPTICOS
3. NEUMONÍA POR MICOBACTERIAS
4. NEUMONÍA POR BACTERIAS ATÍPICAS
    - Nocardia
    - Actinomyces

Diagnóstico y actitud

- Modificar antibioterapia → ampliar espectro, cobertura Gram + y Gram -.
- Descartar exposición epidemiológica y contacto con animales.
- HC x 3, incluyendo muestras de CVC → si crecimiento de bacterias o persistencia de fiebre retirar y cultivar punta.
- Cultivo de muestra en medios especiales y prolongados (selectivos, Thayer Martin o agar BCYE).
- ETT y si precisa ETE.
- Lavado broncoalveolar incluyendo: tinción de gram y Ziehl-Nielsen, cultivo convencional, anaerobios y micobacterias, PCR ARN 16 s, PCR neumonía atípica, galactomanano, 1-3 B-D glucano.
- Serologías microorganismos atípicos: *Mycoplasma* y *Coxiella burnetti.*
- Interferon-gamma en sangre.
- TC tóraco-abdomino-pélvico para descartar posibles focos de infección.
- Si aumento de derrame pleural → toracocentesis diagnóstica.

Sesión Clínica

15-12-2021

Saray Suárez García
Esther Fernández Pérez

Junta de Castilla y León
Consejería de Sanidad

Sacyl

Complejo Asistencial Universitario de León

Resumen

Mujer de 66 años que ingresa febrero 2021 por disnea y deterioro general

ANTECEDENTES PERSONALES

- No alergias medicamentosas conocidas.
- Independiente ABVD
- FRCV: **Obesidad mórbida**. Ex fumadora. No hábito enólico.
- **Adenocarcinoma sigma pT4pN0M0, Colectomía paliativa** R2 (13/09/15), con controles sin evidencia de recidiva.
- **Portadora de CVC**
- Tratamiento actual: Tramadol/Paracetamol: 1-1-1

Resumen

Es encontrada por su familia en el suelo confusa sin saber el tiempo de evolución ni saber lo ocurrido. Antecedente de cuadro catarral sin otra clínica. En Urgencias fiebre (38.5ºC)

En PC destaca:

Leucocitosis (24.200 Le)

↑ RFA (PCR 292, PCT 2.45)

↑ CK (1304), Creat 1.24, FG 45

↑ DD (48141)

Bacteriuria, leucocituria

PCR SAR COV2 Negativa

pH 7.46 pCO2 33.6 pO2 56 SatO2 89.4

Rx Tórax: opacidad retrocardiaca izquierda

TC Craneal: normal

TC-TEP: descarta TEP, atelectasias basales bilaterales

Complejo Asistencial Universitario de León

Evolución

A su ingreso se inicia tratamiento con:

Sueroterapia+ PPZ-TBZ +HBPM

A los 3 días (12/02/21) disnea, dolor a nivel dorso-lumbar

Se añade ***diurético***

- Hemograma: 18600 L (72% Ne, 7% Cay), Hb 11, VCM 81, PQ 111.000
- Coagulación: TP 81% Dímero D 12476
- Bioquímica: Glucosa 85, Urea 79 Cr 1.44 FG 39 ml/min, PFH, CK normales. Iones normales. LDH 302. PCR 151, PCT 0.9
- Urinocultivo: Negativo
- Hemocultivos: Negativos
- Rx Tórax

Extensa consolidación en hemitórax izquierdo que afecta fundamentalmente campo medio y base y consolidación de predominio periférico en campo medio y probablemente también base pulmonar derechas. Pinzamiento de ambos senos costodiafragmáticos por derrames pleurales. Estos hallazgos podrían ser compatible con **patología infecciosa pulmonar** Catéter reservorio con extremo distal en vena cava superior.

A los 5 días (14/02/21) reaparece fiebre > 39ªC→ AS + Cultivos

- Bioquímica : glucosa112, urea 66, Ac úrico 7.1, creatinina 1.56, FG 34, PFH normales, LDH 297, ALB 2.32, NA 153, K 3.6. PCR 138. ***PCT 4.8.***
- GAB: PH 7.34, PO2 92, PCO2 60, SB 28, SAT 96.5 ***Ac Láctico 2***
- Hemograma: 16600 LE (79% NE) Hb 11.2, PQ 137000

Cambio AB (PROA) → ***Merpenen+ Daptomicina+Levofloxacino***

Hemocultivos: (15/02/21) Positivos para ***Klebsiella pneumoniae*** (2 de 2 en sangre periférica, no se pudo obtener muestra a través de CVC)

Ajuste AB según antibiograma:

Ceftriaxona

2gr iv/12 horas

Se retira Daptomicina, Meropenen y Levofloxacino

HEMOCULTIVOS / LCR /Líquidos -
CULTIVO Sangre/Líquidos POSITIVO
Dos muestras aeróbicas

Botella AEROBIA INST_POSITIVE
Botella ANAEROBIA INST_NEGATIVE
Klebsiella pneumoniae

	K.pneumoniae		
Ampicilina	16	R	
Amoxi/Clav.	<=8/4	S	
Piper/Tazobactam	<=8	S	
Cefuroxima	<=4	S	
Cefotaxima	<=1	S	
Cefepime	<=1	S	
Aztreonam	<=1	S	
Amikacina	<=8	S	
Gentamicina	<=2	S	
Tobramicina	<=2	S	
Ciprofloxacina	<=0.5	S	
Cotrimoxazol	<=2/38	S	

Ecocardiograma TE (16/02/21)

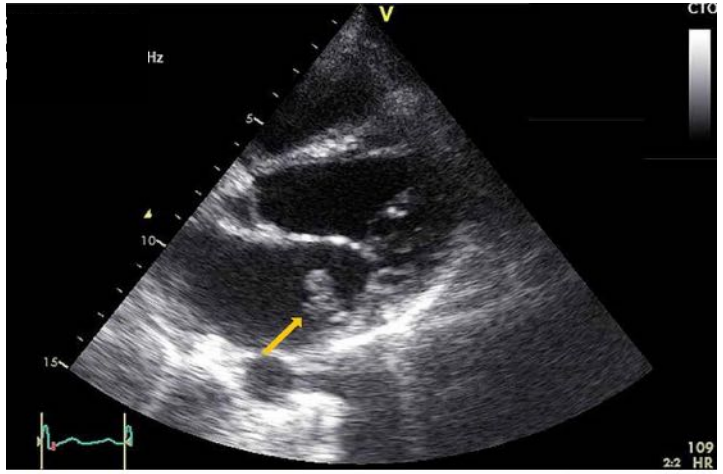

- Ritmo sinusal a 106 lpm. Buena calidad imagen
- Cavidades: Aurícula izquierda: moderadamente dilatada. Orejuela de la aurícula izquierda: sin trombosis.
- Válvulas:
  - ***Válvula mitral: Regurgitación grado 2 + Endocarditis mitral de velo posterior.***
  - Válvula aórtica: normal.

- Conclusiones: Se observa una *imagen de vegetación en relación con el velo posterior-grande (25x7mm) y muy móvil que se introduce en la aurícula izquierda y con una insuficiencia mitral secundaria ligera (grado II).* Válvula aortica fina y de movilidad normal sin disfunción

Deterioro progresivo a lo largo de la tarde. No responde a estímulos, febril y postrada. Pupilas de 1 mm, en posición media. No otra focalidad

Tc craneal (16/02/21)

Son de nueva aparición pequeños focos de hipodensidad bien definidos tanto supra como infratententoriales y de manera bilateral, situadas lóbulo parietal derecho, occipital parasagital izquierda y en hemisferio cereboloso izquierdo, en esta última localización la de mayor tamaño, mide 2 cm de diámetro mayor.
Considerando que en TC previo no estaban presentes y el contexto clínico de la paciente, estos hallazgos son compatibles como primera posibilidad con ***embolias sépticas secundarias a endocarditis aguda.***
No se evidencian hemorragias intra ni extraaxiales. La línea media está centrada. El sistema ventricular es simétrico y de tamaño normal

IC Neumología (15/02/21): Síndrome febril persistente. Insuficiencia respiratoria global aguda. Acidosis respiratoria (Por aumento de FiO2).

IC Cardiología - Cx Cardiaca (16/02/21): : Se valora conjuntamente con Cx Cardiaca, no considerando ser subsidiaria de tratamiento quirúrgico por su situación basal (Obesidad mórbida, IRCA). Mantener tratamiento antibiótico según PROA

IC Cx Vascular (15-16/02/21): no se realiza retirada de cateéer al ser desestimada para tratamiento quirúrgico por Cirugía Cardiaca por sus comorbilidades

TC Cráneo-toraco-abdominal (17/02/21):

- Hallazgos compatibles con encefalopatía. Pequeñas lesiones en hemisferio cerebeloso izquierdo que podrían estar en relación con patología isquémica. No se observan signos de abscesos intracraneales.

- No se observa patología torácica y abdominal aguda.

- Pérdida altura del cuerpo vertebral de L2

Diagnóstico

FRACASO MULTIORGÁNICO
ENDOCARDITIS MITRAL POR KLEBSIELLA PNEUMONIAE. EMBOLISMOS SÉPTICOS CEREBRALES BILATERALES.
NEUMONIA BILATERAL CON INSUFICUENCIA RESPITARATORIA GLOBAL
FRA. RABDOMIOLISIS

Cultivo CVC (20/02/21): negativo tanto en la luz como en la superficie

Autopsia

- CORAZÓN:

ENDOCARDITIS INFECCIOSA CON ÚLCERAS, LESIONES NECRÓTICAS Y MICRONODULARES- RASGOS DE HIPERTROFIA CARDIACA CONCENTRICA. SECUELAS FIBROSAS CORRESPONDIENDO A ANTIGUOS MICROINFARTOS

- PULMÓN

ADHERENCIAS PLEURO-COSTALES- RASGOS ENFISEMATOSOS- PEQUEÑOS TROMBOS DE FIBRINA SUBOCLUSIVOS

- HIGADO

HEPATOPATIA COMPLEJA CON ESTEATOSIS DIFUSA Y EXPANSIÓN FIBROSA CON PUENTES DE FIBROSIS, EN EVOLUCIÓN A CIRROSIS.

- APARATO GENITAL:

QUÍSTE DE NABOTH- PÓLIPOS ENDOMETRIALES (DOS)

- MÉDULA ÓSEA:

HIPERPLASIA MIELOIDE SECUNDARIA A SEPSIS

- CORRELACIÓN ANATOMOCLÍNCA: ***PACIENTE MUJER DE 66 AÑOS QUE SUFRE UNA ENDOCARDITIS MITRAL POR KLEBSIELLA PNEUMONIAE, QUE EVOLUCIONA A SEPSIS CON FALLO MULTIORGÁNICO COMO CAUSA ÚLTIMA DE MUERTE***

Infecciones por Klebsiella:

- Enterobacteria Gram negativa

- Las infecciones suelen ser de origen hospitalario y se producen principalmente en pacientes inmunodeprimidos (diabetes mellitus, alcoholismo, neoplasias, enfermedad hepatobiliar, EPOC, Tº con glucocorticoides e insuficiencia renal)

- Las infecciones por Klebsiella representan del ***3-8 % de todas las infecciones bacterianas nosocomiales,*** siendo las manifestaciones más frecuentes la infección del tracto urinario, la neumonía y la bacteriemia primaria

- Los principales factores de riesgo son:
  - Uso previo de antibióticos (multirresistencia en K. pneumoniae en uso generalizado)
  - Uso de dispositivos plásticos invasivos (catéteres vesicales, tubos endotraqueales y catéteres intravenosos).

UpToDate®

➢ *Infecciones adquiridas en la comunidad*

- Menos comunes e incluyen neumonía, infección del tracto urinario y absceso hepático (principalmente en el este de Asia, Taiwan) que puede estar asociado con infecciones metastásicas (endoftalmitis y/o meningitis)

➢ *Neumonía nosocomial por K. pneumoniae*

- Causa relativamente común de neumonía nosocomial.

➢ 4543 pacientes con neumonía en hospitales de EEUU (enero 2002 y diciembre 2003), K pnemoniae representó:

  - 8.4% → neumonía asociada a ventilación (NAV)
  - 7.1 % → neumonía adquirida en el hospital no ventilada (***definida como el primer cultivo positivo tras dos días de ingreso)***
  - 7.6 % → neumonía asociada a cuidados médicos

➢ En otras series, K. pneumoniae representó del 2- 3,3 % de NAV y *del 4,8 % de neumonía adquirida en el hospital no ventilada*

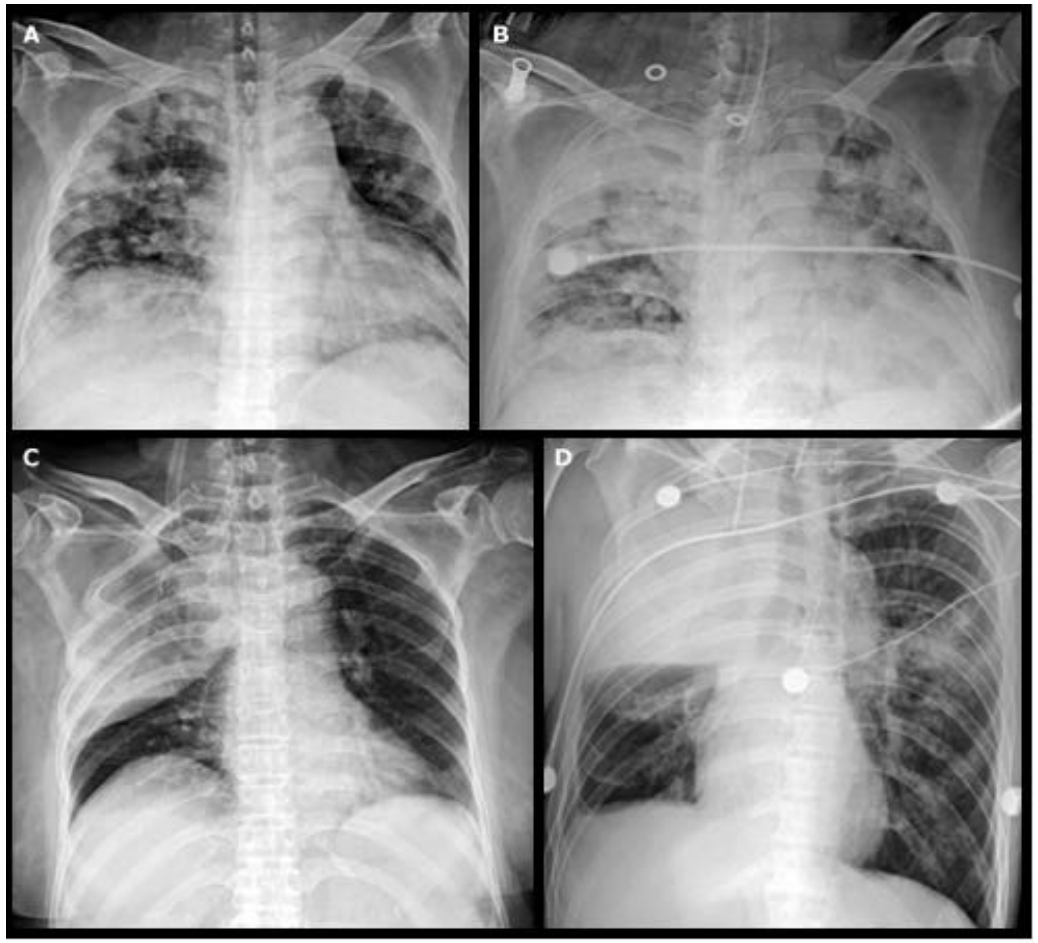

Predilección por la afectación del segmento posterior del lóbulo superior derecho en la neumonía extrahospitalaria así como el signo de la cisura abultada, hacia abajo debido a la consolidación.

Copyrights apply

Junta de Castilla y León
Consejería de Sanidad

Sacyl

Complejo Asistencial Universitario de León

➢ Bacteriemia K. pneumoniae

Causa relativamente común de bacteriemia por BGN, mayor frecuencia en infecciones nosocomiales que en adquiridas en la comunidad

→ 640 casos en Canadá

- 70%: nosocomiales o relacionados con la atención médica
- 30 %: adquiridos en la comunidad.
- Mediana de edad 69 años
- Factores de riesgo: trasplante de órganos sólidos, enfermedad hepática crónica, diálisis y malignidad.
- La vía biliar y genitourinario fueron las infecciones primarias más comunes.
- Tasa de mortalidad: 20 %. Mayor en edad avanzada***, infección nosocomial***, origen no biliar y no urinario, comorbilidad, ingreso en UCI, tumor de órgano sólido y ***neumonía subyacente***

No se identifica infección primaria en 30 - 47 %.

➢ Bacteriemia relacionada con el catéter:

- Klebsiella es una causa infrecuente Bacteriemia relacionada con el catéter

- En un análisis prospectivo de la base de datos SCOPE de 24.179 bacteriemias nosocomiales ocurridas en 49 hospitales en EEUU (1995 y 2002), la mayoría tenían catéteres venosos centrales

  ***K. pneumoniae* representó solo el 5%**
  Estafilococos coagulasa negativos, S. aureus y Enterococcus representaron el 60%

➢ Endocarditis infecciosa.

- Los BGN incluido K. pneumoniae, son causas poco frecuentes de EI
- En un estudio de 1779 pacientes de 39 hospitales de 16 países (2000 y 2003) ***BGN representaron sólo el 2,1 %***
- *Incluso en bacteriemia por K. pneumoniae tiene un riesgo bajo de EI* (1 de 86)
- La baja tasa de K. pneumoniae como causa de EI puede estar relacionada con una menor adherencia de estos microorganismos a las válvulas cardíacas en comparación con los microorganismos grampositivos y P. aeruginosa
- En pacientes con bacteriemia por K.pneumoniae, la evaluación de la EI con ecocardiograma TT/TE debe realizarse solo cuando hay sospecha clínicamente o el paciente tiene un alto riesgo (p. Ej., Soplo cardíaco significativo o nuevo, válvula cardíaca protésica)

- **Infecciones de tracto urinario**
  - Cistitis y PNF
  - Absceso renal y perirrenal
  - Prostatitis y absceso prostático

- **Infecciones intrabdominales**
  - Abscesos hepáticos
  - Abscesos esplénicos
  - PBE

- **Endoftalmitis**

- **Meningitis/abscesos cerebrales/cervicales**

- **Infección de piel y tejidos blandos**

- **Artritis séptica, espondilodiscitis, abscesos psoas**

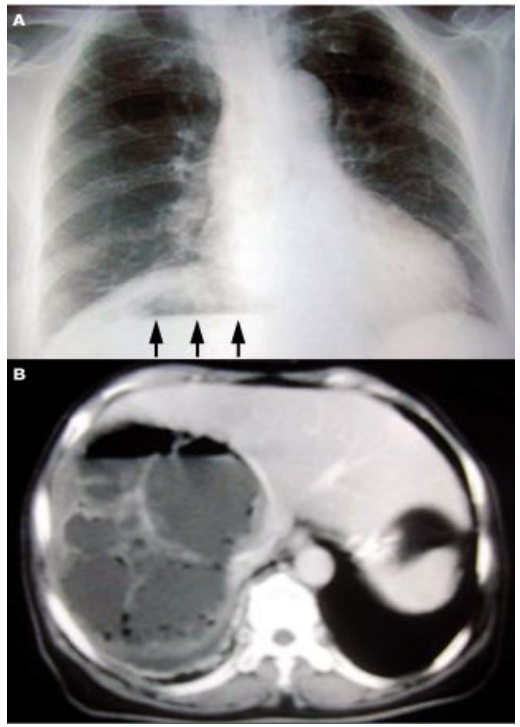

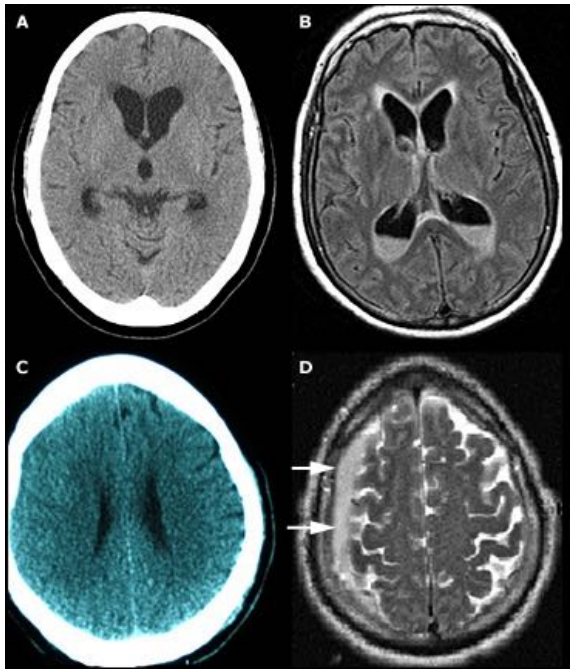

Diagnóstico

- Cultivo de sangre, esputo, orina o líquido pleural, pericárdico, sinovial, LCR o absceso.
- La tinción de Gram en esputo en neumonía tiene una sensibilidad sólo de 50%. Aparece como BGN cortos, regordetes, rodeados por una cápsula
- Las técnicas de imagen van desde Rx tórax hasta Tc en sospecha de abcesos siempre dependiendo de la clínica

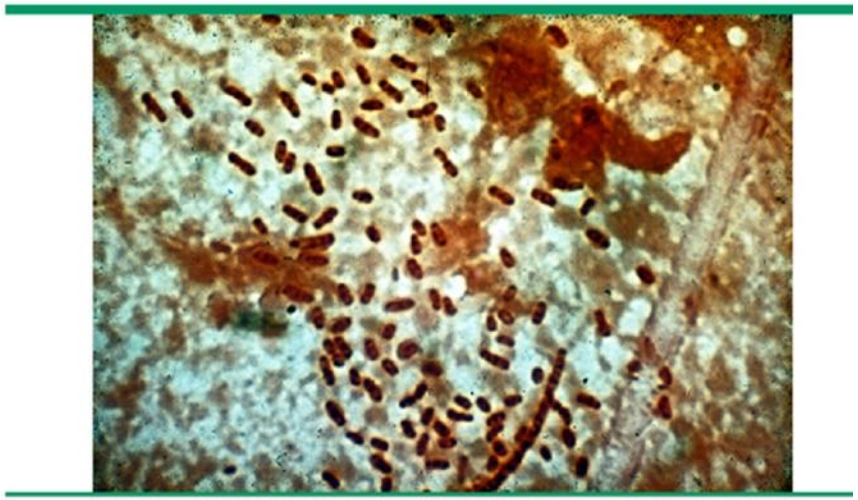

Klebsiella pneumoniae under high-power magnification (x1000) in sputum.

Tratamiento

- Antibiótico se basa en el antibiograma y su sensibilidad
- Drenaje en abscesos tisulares.
- Endoftalmitis: antibióticos intravítreos y vitrectomía además de antibióticos sistémicos.
- Los factores adicionales que influyen en el tratamiento son:
  - *Aumento de la resistencia a antibióticos*
  - *Aparición cada vez más frecuente de cepas productora de β-lactamasa de espectro extendido (BLEE).*

¡Gracias!

Hasta la Próxima

Junta de Castilla y León
Consejería de Sanidad

Sacyl

Complejo Asistencial Universitario de León