

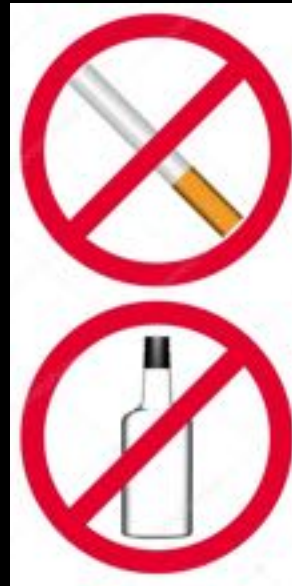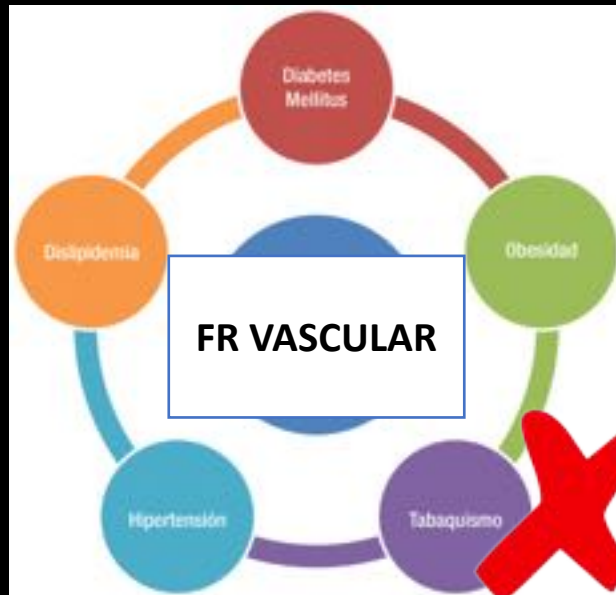
EL INTRINCADO MUNDO DE LAS ALTERACIONES SENSITIVAS

HOSPITAL UNIVERSITARIO DE LEÓN 

Iria Beltrán Rodríguez
Residente de Neurología

MC: Varón, 59 años. Alteración sensitiva en EEII

AP: Artropatía rotuliana derecha



EF: TA 122/69; FC 77lpm; Afebril.

- ❖ Adenopatías
- ❖ Lesiones cutáneas

❖ E. Sistémica: Normal.

❖ E. Neurológica:

- Consciente y orientado x3, Lenguaje sin alteraciones. PINR. Signos meníngeos negativos. Lasègue negativo.
- PC sin alteraciones. Campimetría por confrontación normal.
- Balances musculares normales. No actividad muscular espontánea. **Hiperreflexia global.** RCP flexor bilateral. Reflejos cutáneo-abdominales y cremastérico presentes.
- **Hipoestesia** superficial en ambas EEl. **Hipopalestesia** y **disminución sensibilidad artrocinética** distal en EEl.
- **Marcha levemente taloneante.** Romberg +.
- **Incontinenencia de esfínteres.**

VARÓN DE 59 AÑOS

**MEJORÍA PARCIAL TRAS
CORTICOIDES**

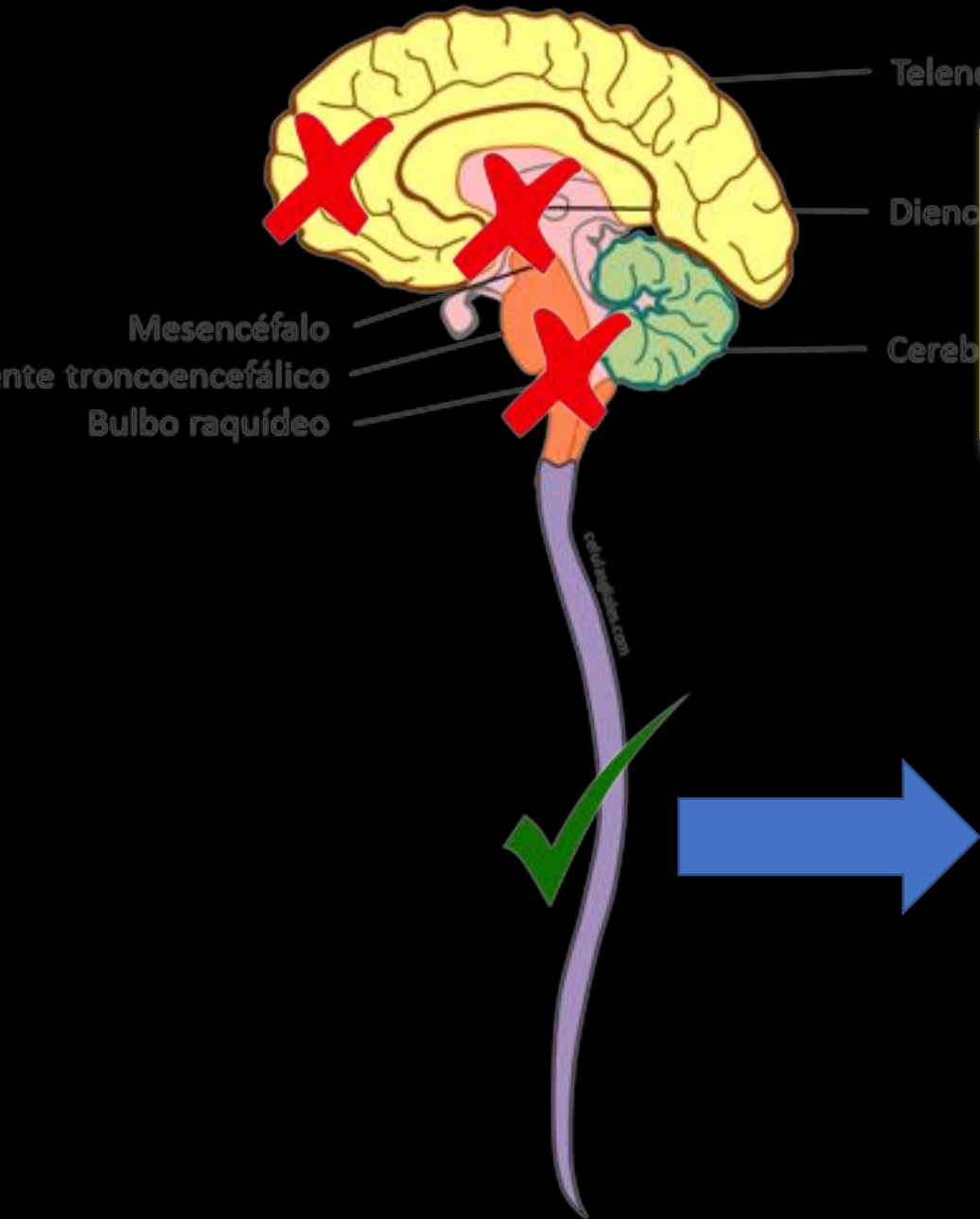
**SIN ANTECEDENTES DE
INTERÉS**

**EN
RESUMEN**

**HIPERREFLEXIA GLOBAL, HIPOESTESIA
SUPERFICIAL, HIPOPALESTESIA Y
DISMINUCIÓN SENSIBILIDAD
ARTROCINÉTICA, ROMBERG POSITIVO.**

**ALTERACIÓN SENSITIVA
EEII + INCONTINENCIA
ESFÍNTERES (15 días)**

**CUADRO MEG + FEBRÍCULA DÍAS
PREVIOS AL INICIO DE CLÍNICA**



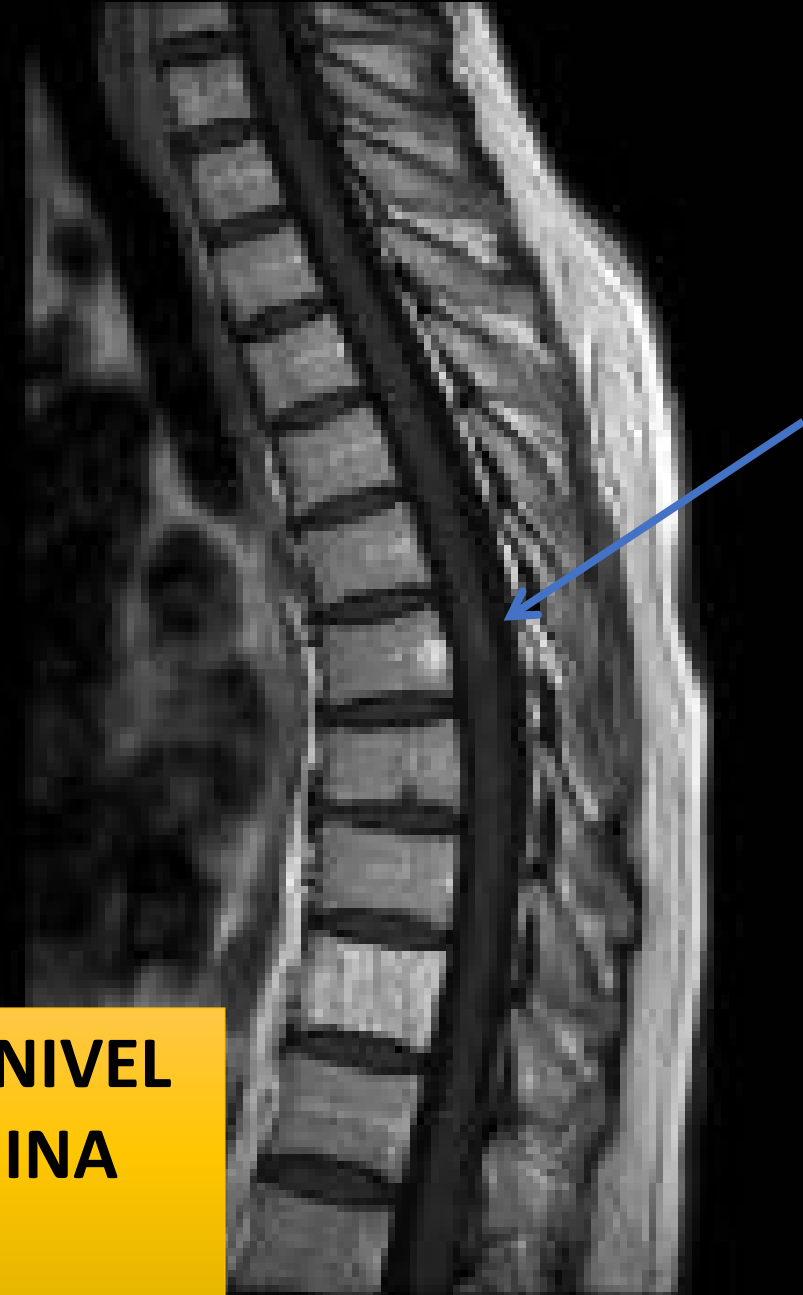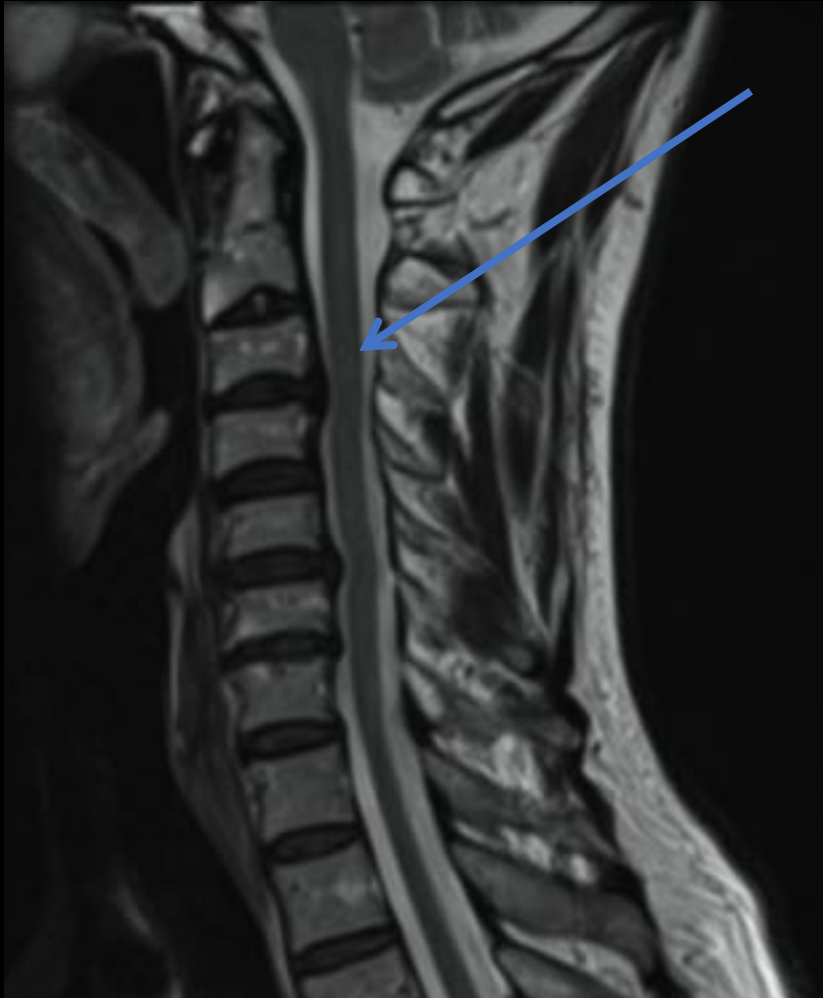DIAGNÓSTICO TOPOGRÁFICO

HIPOESTESIA EN SILLA DE MONTAR

INCONTINENCIA DE ESFÍNTERES

DOLOR/CALAMBRE CON FLEXIÓN CUELLO

HIPOPALESTESIA, DISMINUCIÓN
SENSIBILIDAD ARTROCINÉTICA, ROMBERG+



**HIPERCAPTACIÓN DE CONTRASTE A NIVEL
DE C2, T6 Y RAÍCES DE CAUDA EQUINA
(INFLAMATORIO-INFECCIOSO)**

NO TRAUMÁTICA



COMPRESIVA

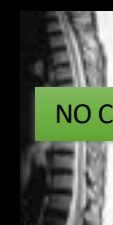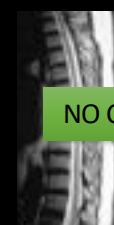
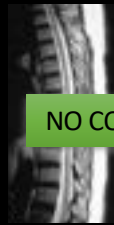
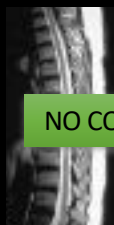
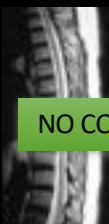
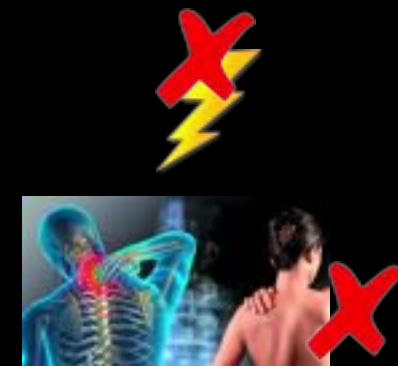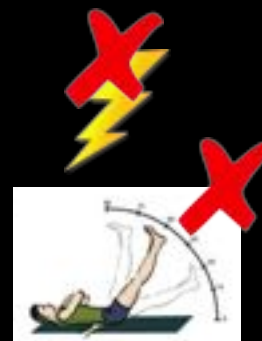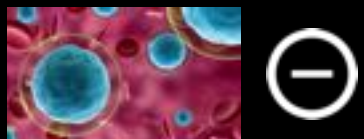
ABSCESO

TUMOR

QUISTE PARASITARIO

HERNIA DISCAL

SIRINGOMIELIA



NO COMPRESIÓN

NO COMPRESIÓN

NO COMPRESIÓN

NO COMPRESIÓN

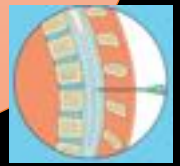NO COMPRESIÓN



NO TRAUMÁTICA

NO COMPRESIVA

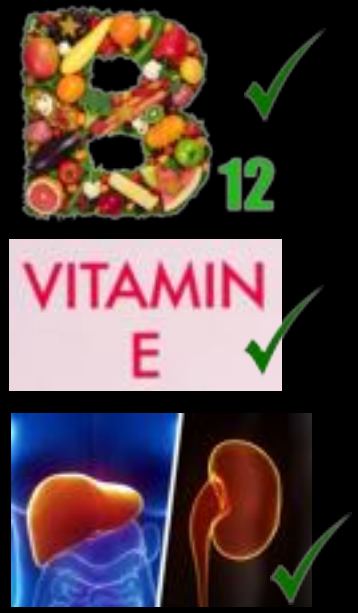- A/S: H, C, B
- Á.Fólico, B12, Vit E.
- Hormonas tiroideas
- Marcadores tumorales
- Estudio AI
- Serologías



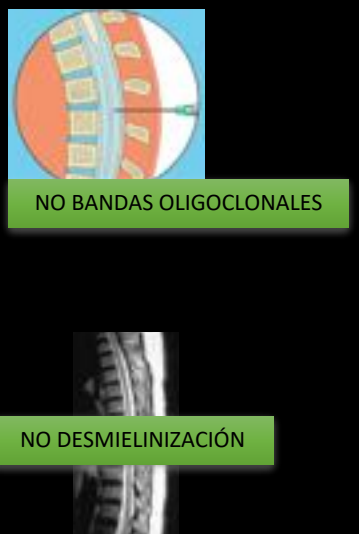TÓXICO



METABÓLICO



DESMIELINIZANTE




PARANEOPLÁSICO



VASCULAR



INFECCIOSA



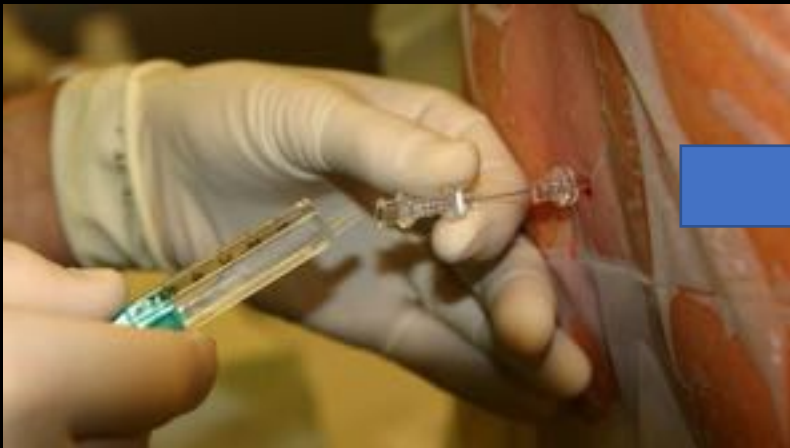SEROLOGÍA

IgG +, IgM +

PESS

Retraso en la latencia con amplitud en el límite de la normalidad en las respuestas de MMII:
AFECTACIÓN CORDONAL POSTERIOR.

+



- LÍQUIDO CLARO Y TRANSPARENTE
- LEUCOCITOS ↑ (192: 100% MNC); HEMATÍES NORMALES; **PROTEÍNAS ↑ (78)**; GLUCOSA N (43); XANTOCROMÍA (-).
- **PCR VIRUS VARICELA ZÓSTER: POSITIVO.**

