

Tratamiento de Lepra lepromatosa con leprorreacción tipo II

SERVICIO DE FARMACIA.

COMPLEJO ASISTENCIAL UNIVERSITARIO DE LEÓN.

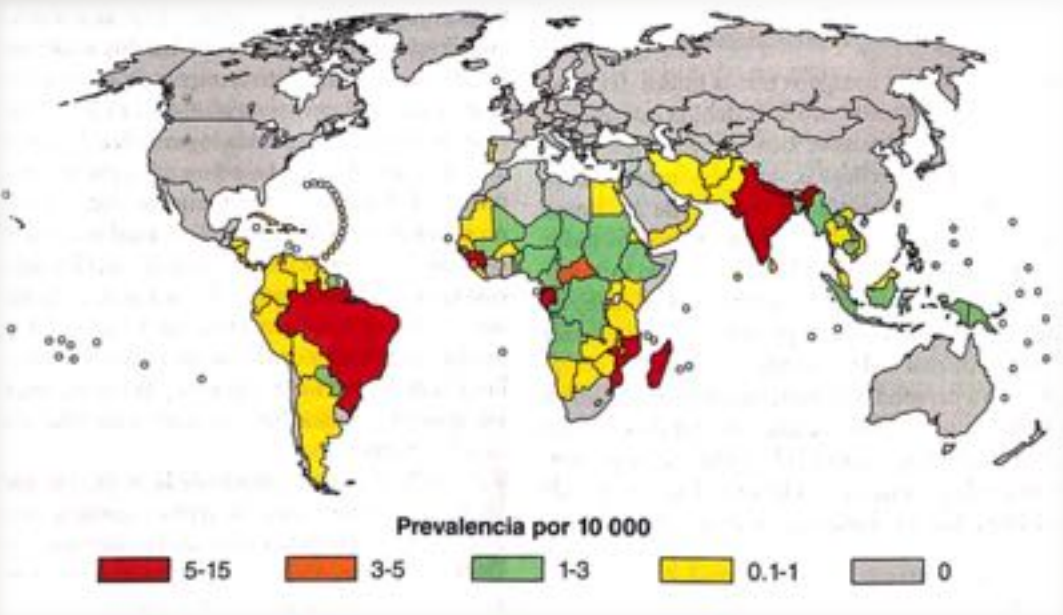
8 de Junio de 2019

Noemí Álvarez Núñez
Zulema Rodríguez Fernández
Luis Ortega Valín
Teresa Alonso Alonso



ETIOLOGÍA Y EPIDEMIOLOGÍA

- Enfermedad infecciosa crónica causada por *Mycobacterium leprae*
- Piel, SNP, vías respiratorias superiores y ojos
- Endémica de países en vías de desarrollo



PREVALENCIA MUNDIAL

Difícil determinación
(1-8 millones)

PREVALENCIA ESPAÑA

2018

18

6 (4)

TIPOS ANATOMOCLÍNICOS

TUBERCULOIDE (paubacilar)

Pocas máculas o pápulas asimétricas y bien definidas

No BAAR (o nº pequeño)

LEPROMATOSA (multibacilar)

Nódulos y placas simétricas con bordes mal definidos e infiltrados

Abundantes BAAR

ESTADOS REACTIVOS

- Cuadros inflamatorios mediados por mecanismos inmunitarios
- Principal factor causal de la morbilidad

Tipo 2 (Eritema Nodular Leproso)

- **Brotos de pápulas y nódulos eritematosos y dolorosos**
- **[TNF] elevadas**

ANAMNESIS

- Mujer, 35 años.
- Originaria de República Dominicana
- Remitida de cirugía vascular a dermatología por múltiples lesiones nodulares tras vacaciones en su país.

- Nódulos infiltrados y pruriginosos

Región facial



- Nódulos eritematosos subcutáneos (2-1 cm)

Muslos



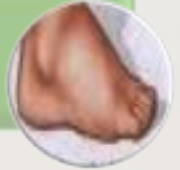- Nódulos y pápulas pigmentados muy pruriginosas y dolorosas

Tronco y extremidades

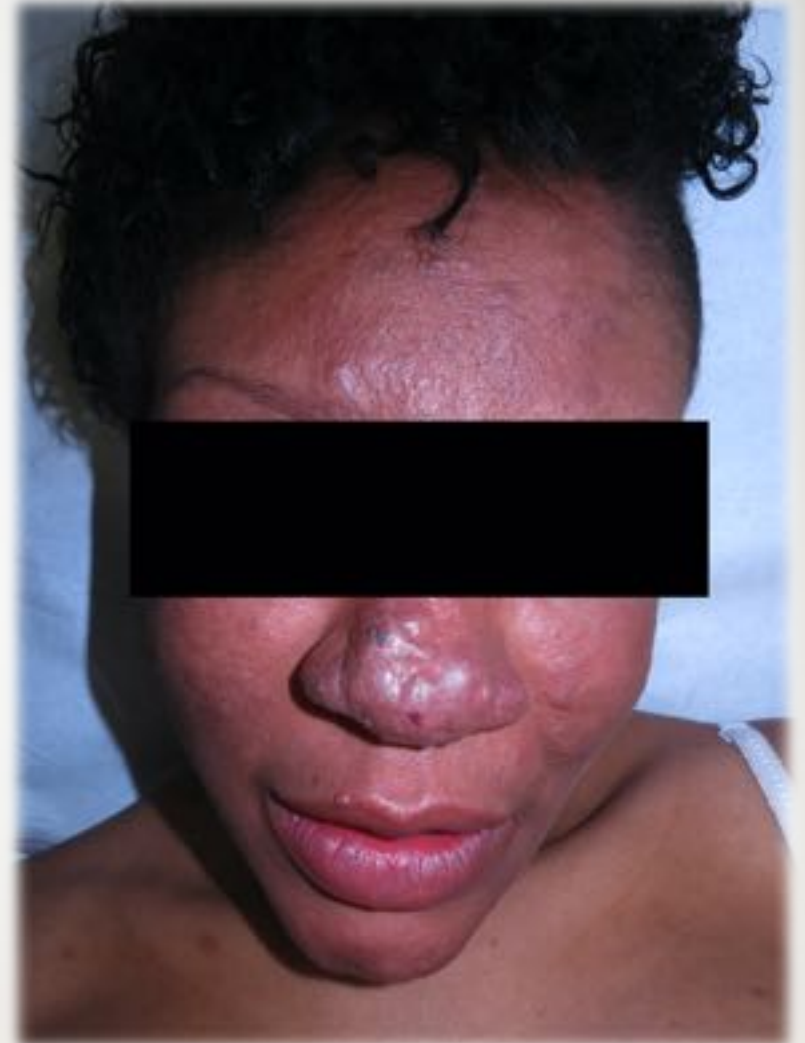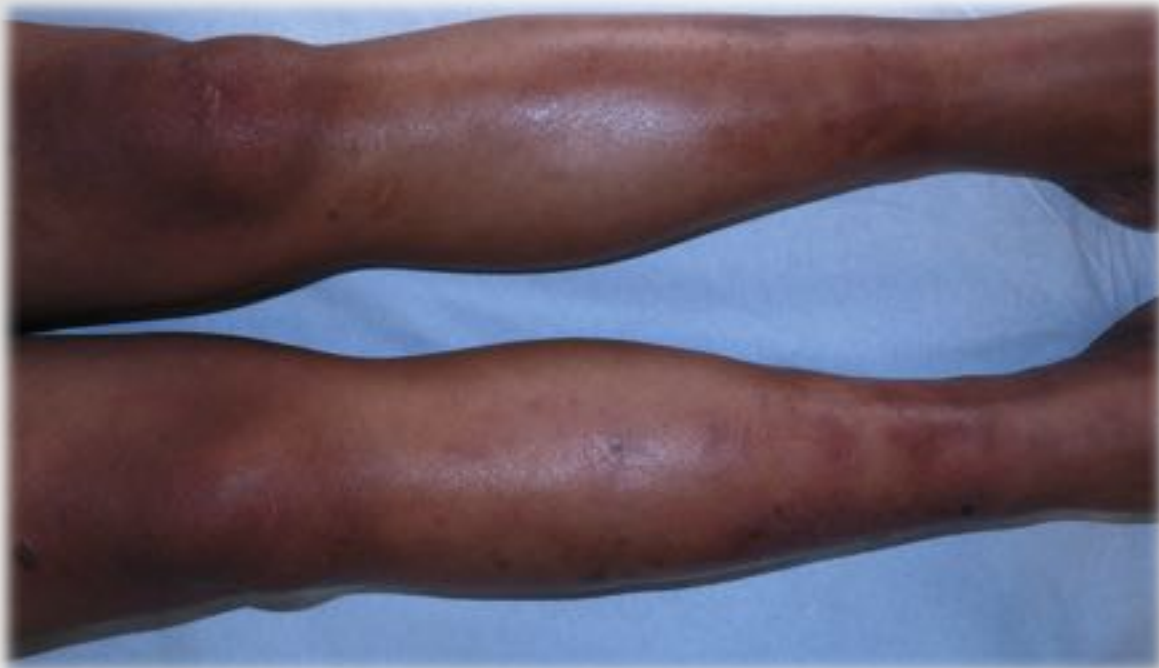


- Inflamación con edema que no deja fóvea a la presión

Manos y pies



DIAGNÓSTICO



DIAGNÓSTICO

HISTOLÓGICO

Inflamación granulomatosa cutánea no necrotizante con BAAR
Leprorreacción tipo II

MICROBIOLÓGICO

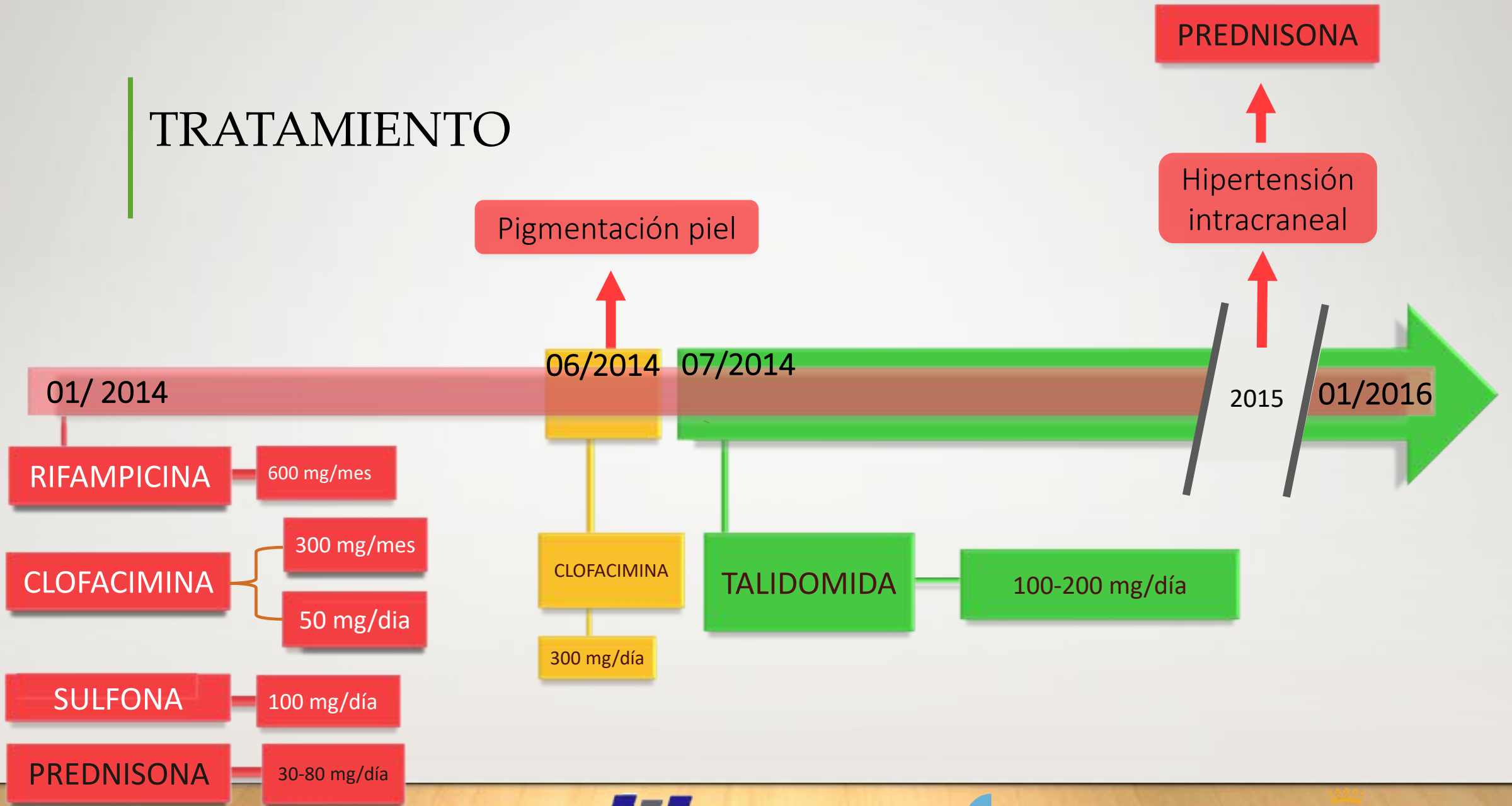
Tinción de Ziehl- Neelsen
(Técnica de Fite Faraco)

BAAR compatible con M.
leprae

PCR

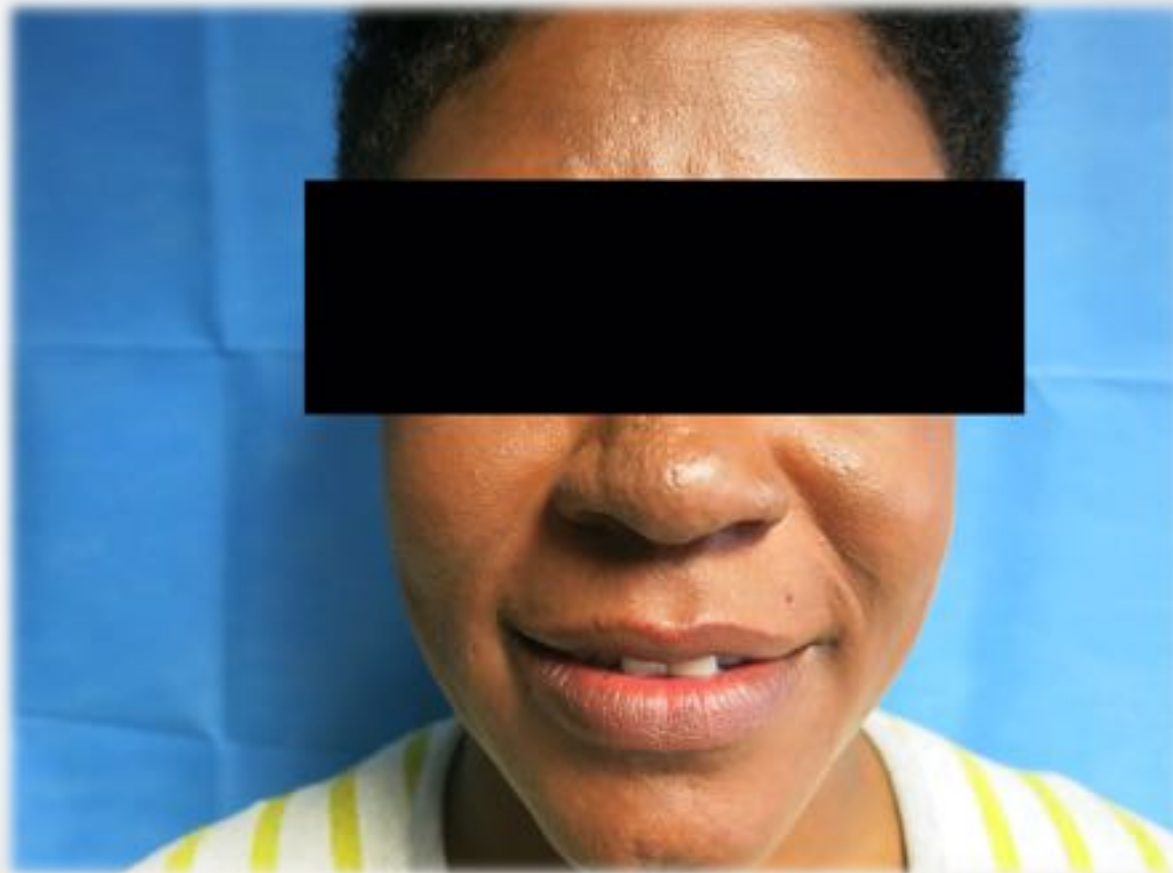Positiva para M. leprae

TRATAMIENTO



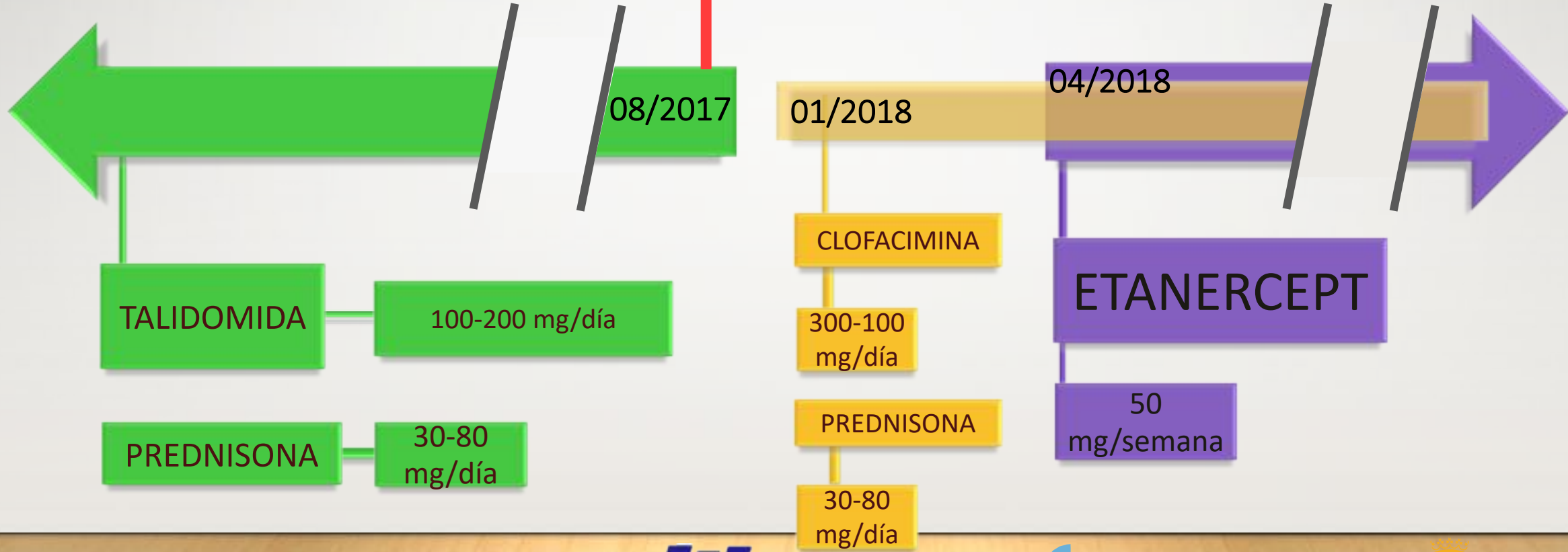
TRATAMIENTO

Resultado clínico del
tratamiento con Talidomida



TRATAMIENTO

Neuropatía periférica



CONCLUSIONES

1. Tratamiento con **polifarmacia**
2. Limitantes **efectos secundarios**
3. **Gestión** de medicamentos en situaciones especiales

CLOFACIMINA	MEDICAMENTO EXTRANJERO
TALIDOMIDA	FUERA DE LAS CONDICIONES AUTORIZADAS
PENTOXIFILINA	FUERA DE LAS CONDICIONES AUTORIZADAS
ETANERCEPT	FUERA DE LAS CONDICIONES AUTORIZADAS

4. **Falta de evidencia** al fracasar el tto convencional

THANK
YOU

Arigato

Efharisto

Gracias

Danke

Shukran

Thoinks
Moite

Merci

Mahalo

Grazie

Spasiba

Dankie